



**Федеральное государственное бюджетное образовательное
учреждение высшего образования
«Саратовский государственный медицинский университет
имени В. И. Разумовского»
Министерства здравоохранения Российской Федерации
(ФГБОУ ВО Саратовский ГМУ им. В.И.Разумовского Минздрава России)**

ПРИНЯТА

Ученым советом ИПКВК и ДПО ФГБОУ ВО
Саратовский ГМУ им. В. И. Разумовского
Минздрава России
Протокол от 24.06.2022 № 5
Председатель ученого совета,
директор ИПКВК и ДПО

И. О. Бугаева

УТВЕРЖДАЮ

Начальник ОПКВК
ФГБОУ ВО Саратовский ГМУ им. В. И.
Разумовского Минздрава России

Н.В. Шуковский
« 31 » « 08 » 2022 г.

**РАБОЧАЯ ПРОГРАММА УЧЕБНОЙ ДИСЦИПЛИНЫ «ПАТОЛОГИЯ»
ПРОГРАММЫ ОРДИНАТУРЫ**

Блок 1, базовая часть, Б1.Б.5

СПЕЦИАЛЬНОСТЬ

31.08.24 СУДЕБНО-ПСИХИАТРИЧЕСКАЯ ЭКСПЕРТИЗА

ФГОС ВО утвержден приказом 1066
Министерства образования и науки РФ
от 25 августа 2014 года

Квалификация
Врач-судебно-психиатрический эксперт
Форма обучения
ОЧНАЯ

Нормативный срок освоения ОПОП – 2 года

ОДОБРЕНА

на учебно-методической конференции кафедры
патологической анатомии

Протокол от 3.06.2022 г. № 6

Заведующая кафедрой:

Г.Н. Маслякова

1. ВВОДНАЯ ЧАСТЬ

1.1. Цель и задачи освоения дисциплины

Цель: подготовка квалифицированного врача-судебно-психиатрического эксперта, обладающего системой знаний, умений, практических навыков, сформированными паттернами клинического мышления, алгоритмами врачебной деятельности в решении профессиональных задач на основе клинико-анатомических сопоставлений, а также обеспечение врача-судебно-психиатрического эксперта знаниями, необходимыми для продуктивного взаимодействия с патологоанатомической службой для решения задач практического здравоохранения.

Задачи:

ознакомление с нормативно-правовыми документами, регламентирующими организацию и деятельность патологоанатомической службы;

ознакомление ординатора с принципами организации и работы морфологической лаборатории, патологоанатомического отделения, основами клинической морфологии;

обучение врача-судебно-психиатрического эксперта правилам написания направления на патологоанатомическое вскрытие и биопсийное исследование;

овладение навыками интерпретации морфологических заключений, произведенных патологоанатомом по прижизненному материалу;

обучение врача-судебно-психиатрического эксперта оформлению заключительного диагноза и эпикриза в истории болезни;

обучение врача-судебно-психиатрического эксперта правилам заполнения свидетельств о смерти;

информирование ординатора о понятии «ятрогенная патология», её место в заключительном клиническом диагнозе;

формирование методологической и методической основы клинического мышления и рационального действия врача;

формирование навыков изучения научной литературы и официальных статистических обзоров.

1.2. Место дисциплины в структуре образовательной программы.

Дисциплина «Патология» относится к базовой части дисциплин Б1.Б.5 учебного плана по специальности 31.08.24 «Судебно-психиатрическая экспертиза».

2. ТРЕБОВАНИЯ К РЕЗУЛЬТАТАМ ОСВОЕНИЯ УЧЕБНОЙ ДИСЦИПЛИНЫ

2.1. Область профессиональной деятельности выпускников, освоивших

программу дисциплины, включает охрану здоровья граждан путем обеспечения оказания высококвалифицированной медицинской помощи в соответствии с установленными требованиями и стандартами в сфере здравоохранения.

2.2. Объектами профессиональной деятельности выпускников, освоивших программу дисциплины, являются:

физические лица (пациенты) в возрасте от 0 до 15 лет, от 15 до 18 лет (далее - подростки) и в возрасте старше 18 лет (далее - взрослые);

население;

совокупность средств и технологий, направленных на создание условий для охраны здоровья граждан.

2.3. Виды профессиональной деятельности, к которым готовятся выпускники, освоившие программу дисциплины:

профилактическая;

диагностическая;

психолого-педагогическая;

организационно-управленческая.

2.4. Выпускник, освоивший программу дисциплины, должен обладать следующими универсальными компетенциями:

готовностью к абстрактному мышлению, анализу, синтезу (УК-1);

выпускник, освоивший программную дисциплину, должен обладать **профессиональными компетенциями (ПК)**, соответствующими виду (видам) профессиональной деятельности, на который (которые) ориентирована программа ординатуры:

диагностическая деятельность:

готовность к определению у пациентов патологических состояний, симптомов, синдромов заболеваний, нозологических форм в соответствии с Международной статистической классификацией болезней и проблем, связанных со здоровьем (ПК-4);

3.1 Планируемые результаты обучения

п/№	номер/ индекс компетенци и	содержание компетенции (или ее части)	в результате изучения учебной дисциплины обучающиеся должны:			
			знать	уметь	владеть	оценочные средства
1	2	3	4	5	6	7
1	УК-1	готовность к абстрактному мышлению, анализу, синтезу	познавательные психические процессы (ощущения, восприятие, внимание, память, мышление, воображение, речь); основы аргументации, публичной речи, ведения дискуссии и полемики.	использовать профессиональные и психолого-педагогические знания в процессах формирования клинического мышления, врачебного поведения, усвоения алгоритма врачебной деятельности при решении практических задач врача-патологоанатома; использовать в практической деятельности навыки аргументации, публичной речи, ведения дискуссии и полемики, практического анализа и логики различного рода рассуждений; использовать профессиональные и психолого-педагогические знания в процессе выстраивания взаимоотношений с пациентами, родственниками умерших, с коллегами; использовать профессиональные и психолого-педагогические знания в научно-исследовательской, профилактической и просветительской работе.	навыками формирования клинического мышления, врачебного поведения, усвоения алгоритма врачебной деятельности в решении профессиональных задач на основе клинико-анатомических сопоставлений, структуры, логики и принципов построения диагноза	собеседование, решение ситуационных задач, тестирование с использованием тестовых заданий различного уровня, а также методов программированного тестирования
2	ПК-4	готовность к проведению судебно-психиатрической экспертизы	содержание международной статистической классификацией болезней и проблем, связанных со здоровьем (МКБ) роль причинных факторов и причинно-следственных связей в	анализировать закономерности функционирования отдельных органов и систем, использовать знания анатомо-физиологических основ, основные методики исследования для диагностики	стандартами объемов исследования в патологической анатомии методами совокупной оценки результатов	устный опрос; решение ситуационных задач; диагностика основных

			<p>возникновении типовых патологических процессов и болезней;</p> <p>закономерности изменения диагностических показателей при различных патологических состояниях;</p> <p>последовательность объективного обследования;</p> <p>диагностические (клинические, лабораторные, инструментальные, гистологические) методы исследования, применяемые в патологической анатомии;</p> <p>основы постановки патологоанатомического диагноза.</p>	<p>заболеваний и патологических состояний;</p> <p>выявлять основные патологические симптомы и синдромы, при различных заболеваниях</p> <p>использовать алгоритм постановки диагноза с учетом МКБ.</p>	<p>проведенного исследования (интерпретация данных опроса, физикального осмотра, вскрытия, результатов современных гистологических методов исследования), позволяющими определить диагноз; методикой постановки патологоанатомического диагноза.</p>	<p>патологических состояний и заболеваний по микро и макропрепаратам, написание протоколов вскрытия по результатам аутопсий.</p>
--	--	--	---	---	--	--

**3.2. МАТРИЦА ФОРМИРОВАНИЯ КОМПЕТЕНЦИЙ В СООТВЕТСТВИИ С ФГОС ВО ПО СПЕЦИАЛЬНОСТИ 31.08.24
СУДЕБНО-ПСИХИАТРИЧЕСКАЯ ЭКСПЕРТИЗА (УРОВЕНЬ ПОДГОТОВКИ КАДРОВ ВЫСШЕЙ КВАЛИФИКАЦИИ),
РЕКОМЕНДУЕМЫЕ ОЦЕНОЧНЫЕ СРЕДСТВА И ФОРМЫ АТТЕСТАЦИИ**

Индекс и содержание компетенций	БЛОК 1															БЛОК 2		БЛОК 3	Факультативные дисциплины	
	Базовая часть						Вариативная часть						Практики		Базовая часть					
	Обязательные дисциплины						Обязательная часть			Дисциплины по выбору										
	Судебно-психиатрическая экспертиза	Педагогика	Медицина чрезвычайных ситуаций	Общественное здоровье и здравоохранение	Патология	Психические и поведенческие расстройства вследствие употребления наркотических и психоактивных веществ, алкоголя	Симуляционное обучение	Основы судебной психологии	Основы судебной сексологии (адаптационная)	Клиническая практика (базовая часть), дисkrétная форма стационарная	Клиническая практика (вариативная часть), дисkrétная форма стационарная/ выездная	Государственная итоговая аттестация	Правовые и профессиональные основы границы использования знаний специалиста – судебного эксперта	Клиническая фармакология						
1	2	3	4	5	6	7	8	9	10	11	12	13	14	15						
<i>Универсальные компетенции</i>																				
УК-1: готовность к абстрактному мышлению, анализу, синтезу	×			×		×	×	×	×	×	×	×	×	×	×					
УК-2: готовность к управлению коллективом, толерантно воспринимать социальные, этнические, конфессиональные и культурные различия	×	×	×	×	×	×		×	×	×	×		×							
УК-3: готовность к участию в педагогической деятельности по программам среднего и высшего медицинского образования или среднего и высшего фармацевтического образования, а также по дополнительным профессиональным программам для лиц, имеющих среднее профессиональное или высшее образование в порядке, установленном федеральным органом исполнительной власти, осуществляющим функции по выработке государственной политики и нормативно-правовому регулированию в сфере здравоохранения		×										×								
<i>Профессиональные компетенции</i>																				
<i>Профилактическая деятельность</i>																				
ПК-1: готовность к осуществлению комплекса мероприятий, направленных на сохранение и укрепление здоровья и включающих в себя формирование здорового образа жизни, предупреждение возникновения и (или) распространения заболеваний, их раннюю диагностику, выявление причин и условий их	×					×		×	×	×	×	×								

возникновения и развития, а также направленных на устранение вредного влияния на здоровье человека факторов среды его обитания																
ПК-2: готовность к проведению противоэпидемических мероприятий, организации защиты населения в очагах особо опасных инфекций, при ухудшении радиационной обстановки, стихийных бедствиях и иных чрезвычайных ситуациях		×		×			×				×	×	×			
ПК-3: готовность к применению социально-гигиенических методик сбора и медико-статистического анализа информации о показателях здоровья взрослых и подростков		×			×						×	×	×			
<i>Диагностическая деятельность</i>																
ПК-4: готовность к проведению судебно-психиатрической экспертизы		×								×	×	×	×	×	×	
<i>Психолого-педагогическая деятельность</i>																
ПК-5: готовность к формированию у населения, пациентов и членов их семей мотивации, направленной на сохранение и укрепление своего здоровья и здоровья окружающих		×	×				×	×		×	×	×	×	×		
<i>Организационно-управленческая деятельность</i>																
ПК-6: готовность к применению основных принципов организации и управления в сфере охраны здоровья граждан, в медицинских организациях и их структурных подразделениях		×			×		×	×	×	×	×	×	×	×	×	×
ПК-7: готовность к участию в оценке качества оказания медицинской помощи с использованием основных медико-статистических показателей		×			×		×		×	×	×	×	×	×	×	
ПК-8: готовность к организации медицинской помощи при чрезвычайных ситуациях, в том числе медицинской эвакуации				×							×	×	×			
Рекомендуемые оценочные средства	Виды аттестации	Формы оценочных средств														
	Текущая (по дисциплине) - зачет	Тестовый контроль														
		Практико-ориентированные вопросы														
		Решение ситуационных задач														
	Промежуточная (по дисциплине) - зачет	Тестовый контроль														
		Практико-ориентированные вопросы														
		Решение ситуационных задач														
Промежуточная (по дисциплине) - экзамен	Тестовый контроль															
	Практико-ориентированные вопросы															

		Решение ситуационных задач		×	×	×										
Государственная итоговая аттестация (государственный экзамен)		Тестовый контроль	×	×	×	×	×	×	×	×	×	×	×		×	×
		Практико-ориентированные вопросы	×	×	×	×	×	×	×	×	×	×	×		×	×
		Решение ситуационных задач	×					×		×	×	×	×		×	×

3.3. Сопоставление описания трудовых функций профессионального стандарта (проекта профессионального стандарта) с требованиями к результатам освоения учебных дисциплин по ФГОС ВО (формируемыми компетенциями)

Проект профессионального стандарта	Требования к результатам подготовки по ФГОС ВО (компетенции)	Вывод о соответствии
ОТФ: Проведение судебно-психиатрической экспертизы	ВПД: профилактическая, диагностическая, психолого-педагогическая, организационно-управленческая	соответствует
ТФ 1: Проведение судебно-психиатрической экспертизы	ПК 1, ПК 3, ПК4, ПК5, ПК6, ПК7	соответствует

В проекте профессионального стандарта не нашли отражения следующие компетенции ординатора по специальности 31.08.24 Судебно-психиатрическая экспертиза: УК-3, ПК-2, 8.

4. ОСНОВНАЯ ЧАСТЬ

4.1 Место дисциплины в структуре образовательной программы.

Дисциплина «Патология» относится к базовой части дисциплин Б1.Б.5 учебного плана по специальности 31.08.24 «Судебно-психиатрическая экспертиза».

Для освоения данной учебной дисциплины необходимы знания, умения, навыки, сформированные предшествующими дисциплинами специальностям «Лечебное дело», «Педиатрия».

4.2. Объем учебной дисциплины и виды контактной работы

Вид учебной работы	Трудоемкость		Количество часов в семестре			
	Объем в зачетные единицах (ЗЕТ)	Объем в академических часах (час.)	1-й	2-й	3-й	4-й
1	2	3	4	5	6	7
Аудиторная (контактная) работа, в том числе:	1,5	54	-	-	54	-
лекции (Л)	0,1	4	-	-	4	-
практические занятия (ПЗ)	1,4	50	-	-	50	-
семинары (С)			-	-	-	-
Внеаудиторная работа			-	-		-
Самостоятельная работа обучающегося (СРО)	0,5	18	-	-	18	-
Вид	Зачет		-	-	Зачет	-

промежуточной аттестации	(З)						
	Экзамен (Э)			-	-	-	-
ИТОГО общая трудоемкость	час.	72					
	ЗЕТ	2					

4.3. Учебная дисциплина и компетенции, которые должны быть освоены при ее изучении, формы контроля

п/п, №	№ компетенции	Наименование раздела учебной дисциплины	Содержание дисциплины в дидактических единицах (темы)	Форма контроля
1	2	3	4	5
1	УК-1, ПК-4	Задачи и методы исследования в патологической анатомии. Секционно-биопсийный раздел работы	<p>Диагноз, структура и логика клинического и патологоанатомического диагнозов. Международная классификация и номенклатура болезней. Понятие об основном заболевании, осложнении, сопутствующем заболевании.</p> <p>Комбинированное основное заболевание: конкурирующее, сочетанное, фоновое. Категории расхождения клинического и патологоанатомического диагнозов.</p> <p>Вскрытие. Клинико-анатомический анализ. Сопоставление клинического и патологоанатомического диагнозов, выявление диагностических ошибок и их анализ. Заполнение медицинского свидетельства о смерти</p> <p>Ятрогении в практике врача. Патология реанимации и интенсивной терапии</p> <p>Биопсия: цели, задачи, виды, правила взятия. Порядок направления материала на морфологическое исследование.</p> <p><u>Универсальные компетенции (УК):</u></p> <ul style="list-style-type: none"> • ГОТОВНОСТЬ К 	Опрос, собеседование, решение тестовых заданий и ситуационных задач.

			<p>абстрактному мышлению, анализу, синтезу (УК-1).</p> <p><u>Профессиональные компетенции (ПК):</u></p> <ul style="list-style-type: none"> • готовность к проведению судебно-психиатрической экспертизы (ПК-4). <p><u>Ординатор должен знать:</u></p> <ul style="list-style-type: none"> • учение о болезни, этиологии, патогенезе, нозологии, органопатологическом, синдромологическом и нозологическом принципах в изучении болезней, патоморфозе болезней, танатогенезе, учение о диагнозе; • правила формулировки патологоанатомического диагноза; • МКБ, основные правила ее использования при посмертной патологоанатомической диагностике, правила выбора причин смерти • методика сбора жалоб и анамнеза у пациента (истории болезни и жизни) • методика физикального исследования (осмотр, пальпация, перкуссия, аускультация) • клинические признаки внезапного прекращения кровообращения и (или) дыхания <p><u>Ординатор должен уметь:</u></p> <ul style="list-style-type: none"> • интерпретировать и анализировать данные медицинской документации пациента; • устанавливать диагноз заболевания (состояния) или характер патологического процесса при патологоанатомическом 	
--	--	--	--	--

			<p>исследовании биопсийного (операционного) материала, формулировать диагноз заболевания (состояния) в соответствии с международной классификацией болезней и проблем, связанных со здоровьем (МКБ), или описательное заключение, когда нозологическая трактовка невозможна;</p> <ul style="list-style-type: none"> • интерпретировать и анализировать данные медицинской документации пациента; • устанавливать причины смерти и диагноз заболевания (состояния) при посмертном патологоанатомическом исследовании (патологоанатомическом вскрытии), формулировать причины смерти в соответствии с правилами выбора МКБ, формулировать диагноз заболевания (состояния) в соответствии с МКБ; • распознавать состояния, представляющие угрозу жизни пациенту, включая состояние клинической смерти (остановка жизненно важных функций организма человека (кровообращения и (или) дыхания), требующие оказания медицинской помощи в экстренной форме <p><u>Ординатор должен владеть:</u></p> <ul style="list-style-type: none"> • навыками изучения выписки из медицинской документации пациента, получения разъяснений у врачей-специалистов, принимающих (принимавших) участие в обследовании и лечении пациента; • проведением наружного осмотра тела, формулирование описания наружного осмотра 	
--	--	--	--	--

			<p>тела;</p> <ul style="list-style-type: none"> • навыками взятия биологического материала для гистологического изучения, при наличии медицинских показаний - использования других дополнительных специальных методов, назначение при необходимости применения дополнительных методов окраски микропрепаратов (постановки реакции, определения) и (или) дополнительных методов микроскопии в целях уточнения диагноза заболевания (состояния) в соответствии с действующими порядками оказания медицинской помощи, клиническими рекомендациями (протоколами лечения) по вопросам оказания медицинской помощи, с учетом стандартов медицинской помощи 	
2	УК-1, ПК- 4	<p>Формулировка и сопоставление клинического и патологоанатомического диагноза в практике врача-судебного-психиатрического эксперта</p>	<p>Особенности сопоставления заключительного клинического и патологоанатомического диагнозов в практике врача-судебного-психиатрического эксперта</p> <p><u>Универсальные компетенции (УК):</u></p> <ul style="list-style-type: none"> • готовность к абстрактному мышлению, анализу, синтезу (УК-1). <p><u>Профессиональные компетенции (ПК):</u></p> <ul style="list-style-type: none"> • готовность к проведению судебно-психиатрической экспертизы (ПК-4). <p><u>Ординатор должен знать:</u></p> <ul style="list-style-type: none"> • учение о болезни, этиологии, патогенезе, 	<p>Опрос, собеседование, решение тестовых заданий и ситуационных задач.</p>

		<p>нозологие, органопатологическом, синдромологическом и нозологическом принципах в изучении болезней, патоморфозе болезней, танатогенезе, учение о диагнозе;</p> <ul style="list-style-type: none"> • правила формулировки патологоанатомического диагноза; • МКБ, основные правила ее использования при посмертной патологоанатомической диагностике, правила выбора причин смерти • методика сбора жалоб и анамнеза у пациента (истории болезни и жизни) • методика физикального исследования (осмотр, пальпация, перкуссия, аускультация) • клинические признаки внезапного прекращения кровообращения и (или) дыхания <p><u>Ординатор должен уметь:</u></p> <ul style="list-style-type: none"> • интерпретировать и анализировать данные медицинской документации пациента; • устанавливать диагноз заболевания (состояния) или характер патологического процесса при патологоанатомическом исследовании биопсийного (операционного) материала, формулировать диагноз заболевания (состояния) в соответствии с международной классификацией болезней и проблем, связанных со здоровьем (МКБ), или описательное заключение, когда нозологическая трактовка невозможна; • интерпретировать и 	
--	--	--	--

			<p>анализировать данные медицинской документации пациента;</p> <ul style="list-style-type: none"> • устанавливать причины смерти и диагноз заболевания (состояния) при посмертном патологоанатомическом исследовании (патологоанатомическом вскрытии), формулировать причины смерти в соответствии с правилами выбора МКБ, формулировать диагноз заболевания (состояния) в соответствии с МКБ; • распознавать состояния, представляющие угрозу жизни пациенту, включая состояние клинической смерти (остановка жизненно важных функций организма человека (кровообращения и (или) дыхания), требующие оказания медицинской помощи в экстренной форме <p><u>Ординатор должен владеть:</u></p> <ul style="list-style-type: none"> • навыками изучения выписки из медицинской документации пациента, получения разъяснений у врачей-специалистов, принимающих (принимавших) участие в обследовании и лечении пациента; • проведением наружного осмотра тела, формулирование описания наружного осмотра тела; • навыками взятия биологического материала для гистологического изучения, при наличии медицинских показаний - использования других дополнительных специальных методов, назначение при необходимости применения 	
--	--	--	--	--

			дополнительных методов окраски микропрепаратов (постановки реакции, определения) и (или) дополнительных методов микроскопии в целях уточнения диагноза заболевания (состояния) в соответствии с действующими порядками оказания медицинской помощи, клиническими рекомендациями (протоколами лечения) по вопросам оказания медицинской помощи, с учетом стандартов медицинской помощи	
--	--	--	---	--

5.2 .Разделы учебной дисциплины, виды учебной деятельности и формы контроля

Индекс	Наименование разделов дисциплины	Трудоемкость (в зач. ед.)	Всего часов	В том числе				Форма контроля
				лекции	семинары	практические занятия	самостоятельная работа	
Б1.Б.5	Патология	2	72	4	0	50	18	Зачет
УК-1, ПК-4	Задачи и методы исследования в патологической анатомии. Секционно-биопсийный раздел работы	1,8	64	2	-	44	16	Собеседование тестирование
УК-1, ПК-4	Формулировка и сопоставление клинического и патологоанатомического диагноза в практике врача-судебного-психиатрического эксперта	0,2	8	2	-	6	2	Собеседование тестирование
Общий объем подготовки		2	72	4	0	50	18	

4.5. Содержание дисциплины

4.5.1. Название тем лекций и количество часов по годам изучения учебной дисциплины:

п/№	Название тем лекций учебной дисциплины	период обучения	
		1 год	2 год
1	2	3	4
	Дисциплина «Патология»		
1	<p>Диагноз, структура и логика клинического и патологоанатомического диагнозов. Международная классификация и номенклатура болезней. Понятие об основном заболевании, осложнении, сопутствующем заболевании. Комбинированное основное заболевание: конкурирующее, сочетанное, фоновое. Категории расхождения клинического и патологоанатомического диагнозов. Вскрытие. Клинико-анатомический анализ. Сопоставление клинического и патологоанатомического диагнозов, выявление диагностических ошибок и их анализ. Заполнение медицинского свидетельства о смерти</p> <p>Ятрогении в практике врача. Патология реанимации и интенсивной терапии.</p> <p>Методы прижизненного исследования в патологической анатомии. Биопсия: цели, задачи, виды, правила взятия. Порядок направления материала на морфологическое исследование.</p>		2
2	Формулировка и сопоставление клинического и патологоанатомического диагноза в практике врача-судебно-психиатрического эксперта		2
Всего		4	

4.5.2. Название тем практических занятий и количество часов по годам изучения учебной дисциплины:

п/№	Название тем практических занятий дисциплины	период обучения	
		1 год	2 год
1	2	3	4
	Дисциплина «Патология».		
	Раздел: Задачи и методы исследования в патологической анатомии. Секционно-биопсийный раздел работы		44
1	Тема: Задачи и методы патологоанатомической службы. Документация патологоанатомического отделения		8
	Тема: Диагноз, структура и логика клинического и патологоанатомического диагнозов. Международная классификация и номенклатура болезней. Понятие об основном заболевании, осложнении, сопутствующем заболевании. Комбинированное основное заболевание: конкурирующее, сочетанное, фоновое. Категории расхождения диагнозов		6
	Тема: Вскрытие. Порядок направления на вскрытие. Правила оформления сопроводительных документов		4
	Клинико-анатомический анализ. Сопоставление клинического и патологоанатомического диагнозов, выявление диагностических ошибок и их анализ		4

	Клинико-анатомические сопоставления в аспекте оценки качества прижизненной диагностики и лечения (патологоанатомическая экспертиза). Принципы организации комиссии по изучению летальных исходов, работы лечебно-контрольной комиссии и клинико-анатомических конференций		6
	Заполнение медицинского свидетельства о смерти		6
	Ятрогении в практике врача. Патология реанимации и интенсивной терапии		6
	Биопсия: цели, задачи, виды, правила взятия. Порядок направления материала на морфологическое исследование.		4
2	Раздел: «Формулировка и сопоставление клинического и патологоанатомического диагноза в практике врача-судебного-психиатрического эксперта»		6
	Всего		50

Семинарские занятия дисциплины «Патология» не предусмотрены учебным планом.

5.5.4. Разделы учебной дисциплины, виды и формы текущего контроля знаний, виды фонда оценочных средств

п/№	Год обучения	Наименование раздела учебной дисциплины	Формы контроля	Оценочные средства				
				Виды	Кол-во контрольных вопросов	Кол-во тестовых заданий	Кол-во ситуационных задач	Кол-во тем рефератов
1	2	3	4	5	6	7	8	9
1	2	Задачи и методы исследования в патологической анатомии. Секционный-биопсийный раздел работы	Контроль СРО, контроль освоения раздела	Опрос с использованием вопросов для устного контроля, тестирование, решение ситуационных задач	15	25	10	10
2	2	Формулировка и сопоставление клинического и	Контроль СРО, контроль освоения	Опрос с использованием вопросов для устного контроля, тестирование, решение ситуационных задач,	15	25	10	10

		патолог оанатом ического диагноза в практик е врача- судебно- психиат рическог о эксперта	ия раздел а	диагностика по микропрепаратам				
--	--	--	-------------------	-----------------------------------	--	--	--	--

5. САМОСТОЯТЕЛЬНАЯ РАБОТА ОБУЧАЮЩЕГОСЯ

№ п/п	Количество часов по годам обучения		Наименование раздела, темы	Вид СРО	Методическое обеспечение	Формы контроля СРО
	1-й	2-й				
1		40	Раздел «Задачи и методы исследования в патологической анатомии. Секционно-биопсийный раздел работы»	<p>-подготовка к занятиям (изучение темы с использованием национальных руководств, дополнительной литературы, методических материалов, изданных на кафедре, лекционного материала);</p> <p>- работа с электронными образовательными ресурсами;</p> <p>- подготовка к текущему контролю знаний (зачету)</p>	<p>1. Патолого-анатомическое вскрытие : нормат. док. / под ред.: Г. А. Франка и П. Г. Малькова. - М. : Медиа Сфера, 2014. - 74 с.</p> <p>2. Клиническая патологическая анатомия : учебное пособие / авт.-сост.: Г. Н. Маслякова [и др.]. - Саратов : Изд-во Саратов. гос. мед.ун-та, 2020. - 179 с.</p> <p>3. Зайратьянц, О.В. Формулировка и сопоставление клинического и патологоанатомического диагнозов : справочник / О. В. Зайратьянц. - М. : Мед.информ. агентство, 2008. - 420[1] с. -</p> <p>4. Приказ Минздрава России от 6 июня 2013г. № 354 «О порядке проведения патологоанатомических вскрытий» (зарегистрировано в Минюсте России 16 декабря 2013г., регистрационный номер 30612);</p> <p>5. Приказ Минздрава России от 21 марта 2016г. № 179 «О правилах проведения патологоанатомических исследований» (зарегистрировано в Минюсте России 16 апреля 2016г., регистрационный номер 41799);</p> <p>6. Патологическая анатомия [Электронный ресурс] : национальное руководство / Под</p>	<p>Опрос.</p> <p>Тестовый контроль.</p> <p>Решение ситуационных задач.</p>

					<p>ред. М.А. Пальцева, Л.В. Кактурского, О.В. Зайратьянца - М. : ГЭОТАР-Медиа, 2011. - (Серия "Национальные руководства").- URL:http://www.rosmedlib.ru/book/ISBN9785970419922.html.</p> <p>7. Патология [Электронный ресурс] : руководство / Под ред. В. С. Паукова, М. А. Пальцева, Э. Г. Улумбекова - 2-е изд., испр. и доп. - М. : ГЭОТАР-Медиа, 2015. - URL:http://www.rosmedlib.ru/book/06-COS-2369.html.</p> <p>8. Патологическая анатомия [Электронный ресурс] : учебник / А. И. Струков, В. В. Серов; под ред. В. С. Паукова. - 6-е изд., перераб. и доп. - М. : ГЭОТАР-Медиа, 2015. - URL:http://www.studmedlib.ru/book/ISBN9785970435519.html</p>	
2	4	Раздел: «Формулировка и сопоставление клинического и патологоанатомического диагноза в практике врача-судебно-психиатрического эксперта»	<p>подготовка к занятиям (изучение темы с использованием национальных руководств, дополнительной литературы, методических материалов, изданных на кафедре, лекционного материала);</p> <p>- работа с электронными образовательными ресурсами;</p> <p>- описание макропрепаратов и микропрепаратов;</p> <p>- составление патологоанатомических диагнозов по протоколам</p>	<p>1. Патолого-анатомическое вскрытие : нормат. док. / под ред.: Г. А. Франка и П. Г. Малькова. - М. : Медиа Сфера, 2014. - 74 с.</p> <p>2. Клиническая патологическая анатомия : учебное пособие / авт.-сост.: Г. Н. Маслякова [и др.]. - Саратов : Изд-во Саратов. гос. мед.ун-та, 2020. - 179 с.</p> <p>3. Зайратьянц, О.В. Формулировка и сопоставление клинического и патологоанатомического диагнозов : справочник / О. В. Зайратьянц. - М. : Мед.информ. агентство, 2008. - 420[1] с. -</p> <p>4. Приказ Минздрава России от 6 июня 2013г. № 354 «О порядке проведения патологоанатомических вскрытий» (зарегистрировано в Минюсте России 16</p>	<p>Опрос. Тестовый контроль. Решение ситуационных задач.</p>	

			<p>вскрытия; - подготовка к текущему контролю знаний (зачету)</p>	<p>декабря 2013г., регистрационный номер 30612); 5. Приказ Минздрава России от 21 марта 2016г. № 179 «О правилах проведения патологоанатомических исследований» (зарегистрировано в Минюсте России 16 апреля 2016г., регистрационный номер 41799); 6. Патологическая анатомия [Электронный ресурс] : национальное руководство / Под ред. М.А. Пальцева, Л.В. Кактурского, О.В. Зайратьянца - М. : ГЭОТАР-Медиа, 2011. - (Серия "Национальные руководства").- URL:http://www.rosmedlib.ru/book/ISBN9785970419922.html. 7. Патология [Электронный ресурс] : руководство / Под ред. В. С. Паукова, М. А. Пальцева, Э. Г. Улумбекова - 2-е изд., испр. и доп. - М. : ГЭОТАР-Медиа, 2015. - URL:http://www.rosmedlib.ru/book/06-COS-2369.html. 8. Патологическая анатомия [Электронный ресурс] : учебник / А. И. Струков, В. В. Серов; под ред. В. С. Паукова. - 6-е изд., перераб. и доп. - М. : ГЭОТАР-Медиа, 2015. - URL:http://www.studmedlib.ru/book/ISBN9785970435519.html</p>	
--	--	--	---	--	--

7. ФОНД ОЦЕНОЧНЫХ СРЕДСТВ ДЛЯ ПРОВЕДЕНИЯ ПРОМЕЖУТОЧНОЙ АТТЕСТАЦИИ

Фонд оценочных средств для проведения промежуточной аттестации в полном объеме представлен в приложении.

Оценивание результатов аттестации:

1. Оценивание результатов тестирования

Количество правильно решенных тестовых заданий:

70 % и более правильных ответов - "зачтено",

менее 70% правильных ответов - "не зачтено".

2. Оценивание результатов собеседования по билету

«Зачтено» выставляется в случае, если ординатор:

- дает полные, исчерпывающие и аргументированные ответы на все основные и дополнительные экзаменационные вопросы;

- ответы на вопросы отличаются логичностью, четкостью, знанием понятийного аппарата и литературы по теме вопроса при незначительных упущениях при ответах;

- допускаются незначительные упущения в ответах;

- демонстрирует общее представление и понимание существа поставленных вопросов и обязательной литературы.

«Не зачтено» выставляется в случае, если ординатор:

- демонстрирует незнание и непонимание существа поставленных вопросов, незнание обязательной литературы.

3. Оценивание результатов собеседования по ситуационной задаче

«Зачтено» - ординатор правильно и полноценно оценивает ситуацию, определяет основные патологические синдромы, результаты дополнительных методов обследования, отвечает на заданные вопросы, демонстрирует достаточный уровень владения материалом в конкретной ситуации; допускаются некоторые неточности, которые самостоятельно или после указания на них исправляет, анализирует результаты собственных действий.

«Не зачтено» - ординатор не смог полноценно и грамотно оценить ситуацию, неправильно выделил основные патологические синдромы, плохо ориентируется в результатах дополнительного обследования, не ориентирован в основных вопросах специальности, установленных программой государственной итоговой аттестации, или делает грубые ошибки при их выполнении, не может самостоятельно исправить ошибки.

Примерная тематика типовых вопросов для собеседования

1. Понятие о танатогенезе.
2. Дайте определение основного заболевания. Пример.
3. Что такое осложнение? Пример.
4. Определение сопутствующего заболевания. Пример.
5. Понятие основного комбинированного заболевания. Пример.
6. Дайте определение фонового заболевания. Пример.
7. Понятие о сочетанных заболеваниях. Пример.
8. Понятие о конкурирующих заболеваниях. Пример.
9. Какие случаи считают расхождением клинического и патологоанатомического диагнозов по основному заболеванию?
10. Перечислите причины, и источники расхождений диагнозов.
11. Что понимают под непосредственной причиной смерти больного?
12. Что понимают под первоначальной причиной смерти больного?
13. Сопоставление заключительного клинического и патологоанатомического диагнозов при заболеваниях системы кровообращения.
14. Сопоставление заключительного клинического и патологоанатомического диагнозов при заболеваниях органов дыхания.
15. Сопоставление заключительного клинического и патологоанатомического диагнозов при заболеваниях органов желудочно-кишечного тракта

Примеры тестов по дисциплине: «Патология».

1. Раздел протокола, где отражается танатогенез:
 - а) патологоанатомический диагноз;
 - б) патологоанатомический эпикриз;
 - в) в разделе комбинированного основного заболевания;
 - г) в разделе осложнений;
 - д) в паспортной части..
2. Основные виды диагноза:
 - а) клинический;
 - б) патологоанатомический;
 - в) эпидемиологический;
 - г) судебно-медицинский;
 - д) все перечисленное верно.

3. В структуру диагноза входят все компоненты кроме:

- а) основное заболевание;
- б) осложнение основного заболевания;
- в) сопутствующее заболевание;
- г) фоновое заболевание;
- д) нозологическая единица.

4. В качестве непосредственной причины смерти можно выставлять в диагнозе:

- а) симптом;
- б) заболевание;
- в) фибрилляцию желудочков сердца;
- г) сердечную недостаточность;
- д) всё перечисленное.

5. Первоначальная причины смерти – это:

- а) основное заболевание;
- б) фоновое заболевание;
- в) сопутствующее заболевание;
- г) осложнение основного заболевания;
- д) осложнения реанимации и интенсивной терапии.

6. Основной принцип оформления диагноза:

- а) нозологический;
- б) этиологический;
- в) патогенетический;
- г) временной;
- д) синдромальный.

7. В качестве основного заболевания в диагнозе должно фигурировать:

- а) нозологическая форма;
- б) смертельное осложнение;
- в) групповое название болезней;
- г) симптом;
- д) оперативное вмешательство.

8. В какой рубрике диагноза должно стоять проведенное оперативное вмешательство?

- а) в рубрике основного заболевания;
- б) в фоновом состоянии;
- в) в рубрике осложнений основного заболевания;

г) в той рубрике, где стоит состояние по поводу которого проводилось оперативное вмешательство;

д) в рубрике сопутствующего заболевания.

9. Танатогенез – это:

а) причина смерти;

б) время наступление смерти;

в) учение о смерти;

г) механизм умирания;

д) морфологический субстрат смерти.

10. Танатология – это:

а) причина смерти;

б) время наступление смерти;

в) учение о смерти;

г) механизм умирания;

д) морфологический субстрат смерти.

Примеры ситуационных задач по дисциплине «Патология»

Задача 1.

Больная А., 60 лет.

Клинический диагноз. Ревматизм. Порок митрального клапана с преобладанием недостаточности. Сердечно-сосудистая недостаточность III стадии. Инфаркты легких. Застойный цирроз печени. Пневмония. Атеросклероз сосудов сердца, мозга, аорты. Диффузный кардиосклероз.

Данные патологоанатомического вскрытия. Атеросклероз аорты (изъязвление, кальциноз), сосудов сердца (фиброзные бляшки), мозга (фиброзные бляшки), атеросклеротический митральный порок сердца (кальциноз фиброзного кольца митрального клапана) с развитием его недостаточности. Диффузный мелкоочаговый кардиосклероз; Хроническое венозное полнокровие внутренних органов; мускатный цирроз печени, бураяиндурация легких, асцит (500 мл), двусторонний гидроторакс (по 600 мл). Тромбоз глубоких вен голеней. Тромбоэмболия сегментарных ветвей легочной артерии. Геморрагические инфаркты в обоих легких. Отек легких.

1. Заполните врачебное свидетельство о смерти.

I. а) _____

б) _____

в) _____

II.

2. Сформулируйте рубрифицированный патологоанатомический диагноз.
3. Укажите непосредственную и первоначальную причины смерти
4. Укажите тип терминального состояния.
5. Проведите сличение клинического и патологоанатомического диагнозов.

Задача 2.

Больной А., 50 лет.

Клинический диагноз: Изъязвившийся рак антрального отдела желудка с метастазами в регионарные лимфатические узлы, печень, поджелудочную железу. Кахексия. Ревматический порок митрального клапана с преобладанием стеноза левого атриовентрикулярного отверстия. Мерцательная аритмия. Сердечно-сосудистая недостаточность IIIБ. Двусторонняя очаговая пневмония. Правосторонняя паховая грыжа.

Данные патологоанатомического вскрытия. Блюдцеобразный рак антрального отдела желудка с метастазами в лимфатические узлы малого и большого сальника, в поджелудочную железу, печень. Кахексия. Ревматический порок сердца: склероз, деформация, сращение створок митрального клапана с развитием стеноза левого атриовентрикулярного отверстия, утолщение и укорочение хорд. Хроническое венозное полнокровие внутренних органов: бурая индурация легких, мускатная печень, цианотическая индурация почек и селезенки, асцит (700 мл). Двусторонняя очаговая пневмония в VI—X сегментах. Правосторонняя паховая грыжа.

1. Заполните врачебное свидетельство о смерти.

I. а) _____

б) _____

в) _____

II.

2. Сформулируйте рубрифицированный патологоанатомический диагноз.
3. Укажите непосредственную и первоначальную причины смерти
4. Укажите тип терминального состояния.
5. Проведите сличение клинического и патологоанатомического диагнозов.

8. Перечень основной и дополнительной литературы, необходимой для освоения дисциплины

8.1. Основная и дополнительная литература

Основная литература

№ п/п	Издания	Количество экземпляров в библиотеке
Основная литература		
1	Патологоанатомическое вскрытие: нормат. док. / под ред.: Г. А. Франка и П. Г. Малькова. - М. : Медиа Сфера, 2014. - 74 с.	1
2.	Клиническая патологическая анатомия : учебное пособие / авт.-сост.: Г. Н. Маслякова [и др.]. - Саратов : Изд-во Саратов. гос. мед.ун-та, 2020. - 179 с.	43
3.	Зайратьянц, О.В. Формулировка и сопоставление клинического и патологоанатомического диагнозов : справочник / О. В. Зайратьянц. - М. : Мед.информ. агентство, 2008. - 420[1] с.	1
4.	Патологическая анатомия : учебник / А. И. Струков, В. В. Серов; под ред. В. С. Паукова. - 6-е изд., перераб. и доп. - М. : ГЭОТАР-Медиа, 2014.-880с.	1
5.	Патология: в 2 т. : учебник: с прил. на компакт-диске / под ред. М. А. Пальцева, В. С. Паукова. - М. : ГЭОТАР-Медиа. Т. 1. - 2010. - 512 с.	395
6.	Патология: в 2 т. : учебник: с прил. на компакт-диске / под ред. М. А. Пальцева, В. С. Паукова. - М. : ГЭОТАР-Медиа. Т. 2. - 2010. - 485[1] с.	396
Дополнительная литература		
1	Атлас патологии опухолей человека : учеб.пособие для системы послевуз. проф. образования врачей / М. А. Пальцев, Н. М. Аничков. - М. : Медицина, 2005. - 424 с	18
2.	Тимофеев И.В. Патология лечения. Руководство для врачей. СПб: Северо-Запад, 1999.-656с.	1
3.	Стандартные технологические процедуры при морфологическом исследовании биопсийного и операционного материала : [метод.рек.] / [Пальцев Михаил Александрович, Франк Георгий Авраамович, Мальков Павел Георгиевич]. - М. : Медицина, 2011. - 112 с. : ил.	1
4	Патологическая физиология [учебник] под редакцией С.О. Берсутского.-Москва.- ИНФРА-М, 2016.- 638с	50

8.2. Электронные источники основной и дополнительной литературы

№ п/п	Издания
Основные источники	
1.	Патологическая анатомия [Электронный ресурс] : национальное руководство / Под ред. М.А. Пальцева, Л.В. Кактурского, О.В. Зайратьянца - М. : ГЭОТАР-Медиа, 2011. - (Серия "Национальные руководства").- URL: http://www.rosmedlib.ru/book/ISBN9785970419922.html .
2.	Клиническая патология : руководство для врачей [Электронный ресурс] / Под ред. В. С. Паукова. - М. :Литтерра, 2018. URL: http://www.rosmedlib.ru/book/04-COS-0324v1.html
3.	Патология [Электронный ресурс] : руководство / Под ред. В. С. Паукова, М. А. Пальцева, Э. Г. Улумбекова - 2-е изд., испр. и доп. - М. : ГЭОТАР-Медиа, 2015. -

	URL: http://www.rosmedlib.ru/book/06-COS-2369.html .
4.	Патологическая анатомия [Электронный ресурс] : учебник / А. И. Струков, В. В. Серов; под ред. В. С. Паукова. - 6-е изд., перераб. и доп. - М. : ГЭОТАР-Медиа, 2015. - URL: http://www.studmedlib.ru/book/ISBN9785970435519.html .
<i>Дополнительные источники</i>	
1.	Патологическая анатомия: руководство к практическим занятиям [Электронный ресурс] : учеб.пособие / Зайратьянц О. В. и др.; под ред. О. В. Зайратьянца, Л. Б. Тарасовой. - 2-е изд., испр. и доп. - М. : ГЭОТАР-Медиа, 2015. - URL: http://www.rosmedlib.ru/book/ISBN9785970432693.html .
2.	Основы обеспечения качества в гистологической лабораторной технике [Электронный ресурс] / Мальков П.Г. - М. : ГЭОТАР-Медиа, 2014. - URL: http://www.rosmedlib.ru/book/ISBN9785970430095.html .

8.3 Доступ к электронно-библиотечным системам (ЭБС), сформированным на основании прямых договоров и государственных контрактов с правообладателями на 2021-2022 гг.

1. ЭБС «Консультант студента» ВО+ СПО <http://www.studentlibrary.ru/> ООО «Политехресурс» Контракт №328СЛ/10-2021/469 от 30.12.2021г., срок доступа до 31.12.2022г. Свидетельство о гос. регистр. базы данных №2013621110 от 6.09.2013г.
2. ЭБС «Консультант врача» <http://www.rosmedlib.ru/> ООО «Высшая школа организации и управления здравоохранением - Комплексный медицинский консалтинг» Контракт №633КВ/10-2021/468 от 30.12.2021г., срок доступа до 31.12.2022г. Свид-во о гос. рег. базы данных №2011620769 от 17.10.2011+ Изменение в свид-во о гос. рег. базы данных №2011620769 от 4.06.2019г.
3. ЭБС IPRbooks <http://www.iprbookshop.ru/> ООО Компания «Ай Пи Ар Медиа» Лицензионный договор № 9193/22К/247 от 11.07.2022г., срок доступа до 14.07.2023г. Свид-во о гос. рег. базы данных №2010620708 от 30.11.2010 + Изменение в свид. о гос. рег. базы данных №2010620708 от 17.12.2018г.
4. Национальный цифровой ресурс «Рукопт» <http://www.rucont.lib.ru>. ООО Центральный коллектор библиотек "БИБКОМ" Договор №470 от 30.12.2021, срок доступа с 01.01.2022 по 31.12.2022г. Свидетельство о государственной регистрации базы данных № 2011620249 от 31 марта 2011г.

8.4. Перечень электронных образовательных, научно-образовательных ресурсов и информационно-справочных систем по учебной дисциплине

№ п/п	Официальные сообщества патологоанатомов	Интернет – страница
Отечественные		
1.	Российское общество патологоанатомов	http://www.patolog.ru
Зарубежные		
1	Европейское общество патологов	https://www.esp-pathology.org
2	Международная академия патологии	https://www.uscap.org/home.htm
Научно-образовательные медицинские порталы		
1.	Научная электронная библиотека	www.elibrary.ru
2.	Научно-образовательный медицинский портал	www.med-edu.ru
3.	Всероссийская образовательная интернет-программа для врачей «Интернист»	www.internist.ru
4.	Международный медицинский портал	www.univadis.ru

5.	Медицинский образовательный сайт/социальная сеть для врачей	https://vrachivmeste.ru
6.	Научная сеть SciPeople	www.scipeople.ru
7.	Электронная библиотека диссертаций disserCat	www.dissercat.ru
8.	Центральная Научная Медицинская библиотека (Первый МГМУ им. И.М. Сеченова)	www.scsmr.rssi.ru
9.	Российская национальная библиотека (СПб)	www.nlr.ru
10.	Национальная медицинская библиотека (США)	www.ncbi.nlm.nih.gov
11.	Научная электронная библиотека – электронные информационные ресурсы зарубежного издательства Elsevier	www.elsevier.com
12.	Модульная объектно-ориентированная обучающая среда	www.moodle.org
Информационно-справочные системы		
1.	Министерство здравоохранения Российской Федерации	www.rosminzdrav.ru
2.	Министерство здравоохранения Саратовской области	www.minzdrav.saratov.gov.ru

8.5. Нормативные правовые акты

1. Федеральный закон от 29 декабря 2012 г. № 273-ФЗ "Об образовании в Российской Федерации"
2. Федеральный закон от 21.11.2011 г. № 323-03 «Об основах охраны граждан в Российской Федерации»
3. Приказ Министерства образования и науки Российской Федерации от 25 августа 2014 г. №1049 «Об утверждении федерального государственного образовательного стандарта высшего образования по специальности 31.08.07 Патологическая анатомия» (уровень подготовки кадров высшей квалификации) (зарегистрировано в Минюсте России 5 апреля 2018г. №50645);
4. Приказ Министерства труда и социальной защиты Российской Федерации от 14 марта 2018 г. № 131н «Об утверждении профессионального стандарта «Врач-патологоанатом» (зарегистрировано в Минюсте России 22 октября 2014г. №34392);
5. Приказ Министерства образования и науки Российской Федерации от 01 июля 2013 г. № 499 "Об утверждении Порядка организации и осуществления образовательной деятельности по дополнительным профессиональным программам"
6. Приказ Министерства здравоохранения и социального развития Российской Федерации от 7 июля 2009 г. № 415н "Об утверждении Квалификационных требований к специалистам с высшим и послевузовским медицинским и фармацевтическим образованием"
7. Приказ Министерства здравоохранения РФ от 03 августа 2012 г. № 66н "Об утверждении Порядка и сроков совершенствования медицинскими работниками и фармацевтическими работниками профессиональных знаний и навыков путем обучения по дополнительным профессиональным образовательным программам в образовательных и научных организациях" (зарегистрировано в Минюсте России 4 сентября 2012г., регистрационный № 25359)
8. Приказ Министерства образования и науки Российской Федерации от 19.11. 2013 № 1258 «Об утверждении Порядка организации и осуществления образовательной деятельности по образовательным программам высшего образования – программам

- ординатуры» (зарегистрировано в Минюсте России 28.01.2014, регистрационный № 31136)
9. Приказ Министерства образования и науки РФ от 27.11.2015 № 1383 «Об утверждении Положения о практике обучающихся, осваивающих основные профессиональные образовательные программы высшего образования» (зарегистрировано в Минюсте России 18.12.2015, регистрационный № 40168)
10. Приказ Министерства здравоохранения Российской Федерации от 18.03.2016 № 227 «Об утверждении Порядка проведения государственной итоговой аттестации по образовательным программам высшего образования – программам подготовки научно-педагогических кадров в аспирантуре (адъюнктуре), программам ординатуры, программам ассистентуры-стажировки» (зарегистрировано в Минюсте РФ 11.04.2016 г., регистрационный № 41754)
11. Приказ Министерства здравоохранения и социального развития Российской Федерации от 23.07.2010 № 541н «Об утверждении единого квалификационного справочника должностей руководителей, специалистов и служащих», раздел «Квалификационные характеристики должностей работников в сфере здравоохранения» (зарегистрировано в Минюсте России 25.08.2010, регистрационный № 18247)
12. Приказ Минобрнауки России от 12 сентября 2013 г. № 1061 «Об утверждении перечней специальностей и направлений подготовки высшего образования» (зарегистрировано в Минюсте России 14 октября 2013 г., регистрационный № 30163)
13. Приказ Минздрава России от 22.08.2013 N 585н "Об утверждении Порядка участия обучающихся по основным профессиональным образовательным программам и дополнительным профессиональным программам в оказании медицинской помощи гражданам и в фармацевтической деятельности" (зарегистрировано в Минюсте России 01.11.2013 N 30288)
14. Приказ Министерства здравоохранения РФ от 3 сентября 2013 г. N 620н "Об утверждении Порядка организации и проведения практической подготовки обучающихся по профессиональным образовательным программам медицинского образования, фармацевтического образования" (зарегистрировано в Минюсте России 1 ноября 2013 г., регистрационный № 30304)
15. Приказ Министерства здравоохранения и социального развития Российской Федерации от 23 июля 2010 г. № 541н "Об утверждении Единого квалификационного справочника должностей руководителей, специалистов и служащих" (зарегистрировано в Минюсте России 25 августа 2010 г., регистрационный номер 18247);
16. Приказ Минздрава России от 6 июня 2013 г. № 354 «О порядке проведения патологоанатомических вскрытий» (зарегистрировано в Минюсте России 16 декабря 2013 г., регистрационный номер 30612);
17. Приказ Минздрава России от 21 марта 2016 г. № 179 «О правилах проведения патологоанатомических исследований» (зарегистрировано в Минюсте России 16 апреля 2016 г., регистрационный номер 41799);
18. Устав вуза Федерального Государственного бюджетного образовательного учреждения высшего образования "Саратовский государственный медицинский университет имени академика В.И. Разумовского" Министерства здравоохранения Российской Федерации

9. Информационные технологии:

Информационные технологии, используемые при осуществлении образовательного процесса по дисциплине:

1. Адрес страницы кафедры:
2. Образовательный портал СГМУ на сайте <http://el.sgmu.ru>
3. Электронная библиотечная система «Консультант студента» на сайте <http://www.studmedlib.ru>, сайт научной библиотеки СГМУ <http://library.sgmu.ru/>

9.1. Электронно-библиотечные системы

№ п/п	Издания
Основные источники	
1.	Патологическая анатомия [Электронный ресурс] : национальное руководство / Под ред. М.А. Пальцева, Л.В. Кактурского, О.В. Зайратьянца - М. : ГЭОТАР-Медиа, 2011. - (Серия "Национальные руководства").- URL: http://www.rosmedlib.ru/book/ISBN9785970419922.html .
2.	Клиническая патология : руководство для врачей [Электронный ресурс] / Под ред. В. С. Паукова. - М. :Литтерра, 2018. URL: http://www.rosmedlib.ru/book/04-COS-0324v1.html
3.	Патология [Электронный ресурс] : руководство / Под ред. В. С. Паукова, М. А. Пальцева, Э. Г. Улумбекова - 2-е изд., испр. и доп. - М. : ГЭОТАР-Медиа, 2015. - URL: http://www.rosmedlib.ru/book/06-COS-2369.html .
4.	Патологическая анатомия [Электронный ресурс] : учебник / А. И. Струков, В. В. Серов; под ред. В. С. Паукова. - 6-е изд., перераб. и доп. - М. : ГЭОТАР-Медиа, 2015. - URL: http://www.studmedlib.ru/book/ISBN9785970435519.html .
Дополнительные источники	
1.	Патологическая анатомия: руководство к практическим занятиям [Электронный ресурс] : учеб.пособие / Зайратьянц О. В. и др.; под ред. О. В. Зайратьянца, Л. Б. Тарасовой. - 2-е изд., испр. и доп. - М. : ГЭОТАР-Медиа, 2015. - URL: http://www.rosmedlib.ru/book/ISBN9785970432693.html .
2.	Основы обеспечения качества в гистологической лабораторной технике [Электронный ресурс] / Мальков П.Г. - М. : ГЭОТАР-Медиа, 2014. - URL: http://www.rosmedlib.ru/book/ISBN9785970430095.html .
3.	Патология в рисунках : учебное пособие / ФинлейсонК.Дж. ; Ньюелл Б.А.Т. - Москва : Лаборатория знаний, 2017. - . - URL: http://www.studmedlib.ru/book/ISBN9785001014690.html .

9.2. Электронные образовательные, научно-образовательные ресурсы

№ п/п	Официальные сообщества патологоанатомов	Интернет – страница
Отечественные		
1.	Российское общество патологоанатомов	http://www.patolog.ru
Зарубежные		
1	Европейское общество патологов	https://www.esp-pathology.org
2	Международная академия патологии	https://www.uscap.org/home.htm
Научно-образовательные медицинские порталы		
1.	Научная электронная библиотека	www.elibrary.ru
2.	Научно-образовательный медицинский портал	www.med-edu.ru
3.	Всероссийская образовательная интернет-	www.internist.ru

	программа для врачей «Интернист»	
4.	Международный медицинский портал	www.univadis.ru
5.	Медицинский образовательный сайт/социальная сеть для врачей	https://vrachivmeste.ru
6.	Научная сеть SciPeople	www.scipeople.ru
7.	Электронная библиотека диссертаций disserCat	www.dissercat.ru
8.	Центральная Научная Медицинская библиотека (Первый МГМУ им. И.М. Сеченова)	www.scsml.rssi.ru
9.	Российская национальная библиотека (СПб)	www.nlr.ru
10.	Национальная медицинская библиотека (США)	www.ncbi.nlm.nih.gov
11.	Научная электронная библиотека – электронные информационные ресурсы зарубежного издательства Elsevier	www.elsevier.com
12.	Модульная объектно-ориентированная обучающая среда	www.moodle.org
Информационно-справочные системы		
1.	Министерство здравоохранения Российской Федерации	www.rosminzdrav.ru
2.	Министерство здравоохранения Саратовской области	www.minzdrav.saratov.gov.ru

9.3. Комплект лицензионного и свободно распространяемого программного обеспечения:

Перечень лицензионного программного обеспечения	Реквизиты подтверждающего документа
Microsoft Windows	40751826, 41028339, 41097493, 41323901, 41474839, 45025528, 45980109, 46073926, 46188270, 47819639, 49415469, 49569637, 60186121, 60620959, 61029925, 61481323, 62041790, 64238801, 64238803, 64689895, 65454057, 65454061, 65646520, 69044252 – срок действия лицензий – бессрочно.
Microsoft Office	40751826, 41028339, 41097493, 41135313, 41135317, 41323901, 41474839, 41963848, 41993817, 44235762, 45035872, 45954400, 45980109, 46073926, 46188270, 47819639, 49415469, 49569637, 49569639, 49673030, 60186121, 60620959, 61029925, 61481323, 61970472, 62041790, 64238803, 64689898, 65454057 – срок действия лицензий – бессрочно.
Kaspersky Endpoint Security, Kaspersky Anti-Virus	№ лицензии 2B1E-220211-120440-4-24077 с 2022-02-11 по 2023-02-20, количество объектов 3500.
CentOSLinux	Свободное программное обеспечение – срок действия лицензии – бессрочно
SlackwareLinux	Свободное программное обеспечение – срок действия лицензии – бессрочно
MoodleLMS	Свободное программное обеспечение – срок действия лицензии – бессрочно
DrupalCMS	Свободное программное обеспечение – срок действия лицензии – бессрочно

10. Методические указания для обучающихся по освоению учебной дисциплины

Обучение складывается из аудиторных занятий (54 часа), включающих лекционный курс и практические занятия, и самостоятельной работы (18 часов). Основное учебное время выделяется на практическую работу.

При изучении учебной дисциплины необходимо использовать знания, формируемые предшествующими дисциплинами (анатомия; гистология, эмбриология, цитология; топографическая анатомия и оперативная хирургия; патофизиология; фармакология; акушерство; психиатрия и наркология; общественное здоровье и здравоохранение) и освоить следующие практические умения: описание различных патологических процессов и заболеваний, составление патологоанатомического диагноза, эпикриза и написания свидетельств о смерти, особенности проведения патологоанатомических исследований трупа при различных заболеваниях, анализ историй болезни, проведение дифференциальной диагностики патологических процессов на микроскопическом уровне, постановка диагнозов по биопсийному материалу с проведением дифференциальной диагностики.

Практические занятия проводятся в виде разбора темы, мультимедийной демонстрации и использования наглядных пособий, стендов, таблиц, макро- и микропрепаратов, составления патологоанатомических диагнозов, эпикризов, написания свидетельств о смерти, написания протокола вскрытия трупа.

В соответствии с требованиями Федерального государственного образовательного стандарта высшего образования по подготовке кадров высшей квалификации 31.08.24 «Судебно-психиатрическая экспертиза» в учебном процессе широко используются активные и интерактивные формы проведения занятий: дискуссия, контролирующе-обучающие программы с разветвленным алгоритмом решений.

Самостоятельная работа ординаторов подразумевает подготовку к занятиям, работу с электронными образовательными ресурсами, описание повреждений и макропрепаратов, составление патологоанатомических диагнозов по описательной части протокола вскрытия трупа, написание медицинских свидетельств о смерти, просмотр и диагностика патологических процессов по макро- и микропрепаратом, подготовку к зачету;

Работа с учебной литературой рассматривается как вид учебной работы по дисциплине «патологическая анатомия» и выполняется в пределах часов, отводимых на ее изучение (в разделе СРО).

Каждый обучающийся обеспечен доступом к библиотечным фондам Университета и кафедры.

Во время изучения учебной дисциплины ординаторы самостоятельно готовятся к занятиям, работают с электронными образовательными ресурсами, описывают

макропрепараты и микропрепараты, составляют патологоанатомические диагнозы и заключения по биопсийному исследованию, готовятся к зачету.

Текущий контроль освоения предмета определяется устным опросом в ходе занятий, в том числе с использованием дискуссии, при описании макро- микропрепаратов, при составлении патологоанатомических диагнозов, написания свидетельств о смерти, диагностику биопсий.

В конце изучения учебной дисциплины проводится контроль знаний в форме зачета.

Вопросы по учебной дисциплине включены в Государственную итоговую аттестацию выпускников.

11. Материально-техническое обеспечение.

Сведения о материально-техническом обеспечении представлены в справке о материально-техническом обеспечении ОПОП высшего образования – программы ординатуры по специальности 31.08.24 Судебно-психиатрическая экспертиза.

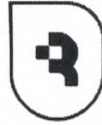12. Кадровое обеспечение.

Сведения о кадровом обеспечении, необходимом для осуществления образовательного процесса по дисциплине «Судебно-психиатрическая экспертиза» представлены в справке о кадровом обеспечении ОПОП высшего образования – программы ординатуры по специальности 31.08.24 Судебно-психиатрическая экспертиза.

Разработчики:

1.	Маслякова Галина Никифоровна	Д.м.н., профессор	Заведующая кафедрой патологической анатомии	ФГБОУ ВО Саратовский ГМУ им. В.И. Разумовского Минздрава России
2.	Напшева Анета Мухамедовна	к.м.н., доцент	Доцент кафедры патологической анатомии	ФГБОУ ВО Саратовский ГМУ им. В.И. Разумовского Минздрава России
3.	Медведева Анна Валентиновна	к.м.н., доцент	Доцент кафедры патологической анатомии	ФГБОУ ВО Саратовский ГМУ им. В.И. Разумовского Минздрава России
4.	Воронина Елена Сергеевна	к.м.н., доцент	Доцент кафедры патологической анатомии	ФГБОУ ВО Саратовский ГМУ

				им. В.И. Разумовского Минздрава России
5.	Пахомий Светлана Сергеевна	к.м.н., доцент	Доцент кафедры патологической анатомии	ФГБОУ ВО Саратовский ГМУ им. В.И. Разумовского Минздрава России



**Федеральное государственное бюджетное образовательное
учреждение высшего образования
«Саратовский государственный медицинский университет
имени В. И. Разумовского»
Министерства здравоохранения Российской Федерации
(ФГБОУ ВО Саратовский ГМУ им. В.И.Разумовского Минздрава России)**

УТВЕРЖДАЮ

Начальник ОПКВК

ФГБОУ ВО Саратовский ГМУ им. В. И.
Разумовского Минздрава России

_____ Н.В. Щуковский

« 31 » 08 _____ 2022_ г.

**ФОНД ОЦЕНОЧНЫХ СРЕДСТВ ТЕКУЩЕГО КОНТРОЛЯ УЧЕБНОЙ
ДИСЦИПЛИНЫ «ПАТОЛОГИЯ»
ПРОГРАММЫ ОРДИНАТУРЫ
Блок 1, базовая часть, Б1.Б.5**

**СПЕЦИАЛЬНОСТЬ
31.08.24 СУДЕБНО-ПСИХИАТРИЧЕСКАЯ ЭКСПЕРТИЗА**

ФГОС ВО утвержден приказом 1066
Министерства образования и науки РФ
от 25 августа 2014 года

Квалификация
Врач-судебно-психиатрический эксперт
Форма обучения
ОЧНАЯ


Нормативный срок освоения ОПОП – 2 года

ОДОБРЕНА

на учебно-методической конференции кафедры
патологической анатомии

Протокол от 3.06.2022 г. № 6

Заведующая кафедрой:

 _____ Г.Н. Маслякова

**Типовые тестовые задания по учебной дисциплине
«Патология»**

1. Патологоанатомическое вскрытие проводится в случае:

- А смерти во время или после хирургической операции
- Б смерти от насильственных причин или подозрении на нее
- В смерти от искусственного аборта, проведенного вне лечебного учреждения
- Г если личность умершего не установлена
- Д смерти от отравления

2. Патологоанатомическое вскрытие проводится в случае:

- А смерти беременных, рожениц, родильниц, включая последний день послеродового периода
- Б смерти от насильственных причин или подозрении на нее
- В если личность умершего не установлена
- Г смерти от искусственного аборта, проведенного вне лечебного учреждения
- Д смерти от отравления

3. Судебно-медицинское вскрытие проводится в случае:

- А смерти от искусственного аборта, проведенного вне лечебного учреждения
- Б смерти от онкологического заболевания при отсутствии гистологической верификации опухоли
- В смерти беременных, рожениц, родильниц, включая последний день послеродового периода
- Г смерти во время или после хирургической операции
- Д смерти от инфаркта миокарда

4. Согласно ст 67 ФЗ «Проведение патологоанатомических вскрытий» вскрытие может быть отменено в случае?

- А по религиозным мотивам при установленном заключительном клиническом диагнозе +
- Б прижизненном волеизъявлении самого больного в случае смерти от онкологической патологии при отсутствии гистологической верификации
- В умершего от инфекционного заболевания
- Г мертворождения
- Д умершего от анафилактического шока

5. Окончательное оформление протокола вскрытия, включая гистологические и иные исследования, врач-патологоанатом осуществляет:

- А не позднее 30 суток
- Б на 40 сутки
- В через 35 дней
- Г на 10-е сутки
- Д на 25-е сутки

6. Вскрытие по методу Шора:

- А извлечение органов шеи, грудной и брюшной полостей единым комплексом +
- Б извлечение органов тремя комплексами
- В извлечение органов поодиночке
- Г извлечение органов той системы, где локализуются наиболее выраженные поражения
- Д без извлечения органов

7. При воздушной эмболии вскрытие начинается с:

- А грудной клетки
- Б черепа
- В брюшной полости
- Г конечностей
- Д полости малого таза

8. При подозрении на тромбоемболию легочной артерии вскрытие проводится:

- А на месте без извлечения органокомплекса
- Б после вскрытия головного мозга
- В после извлечения сердца
- Г после извлечения легких

Д после извлечения органокомплекса

9. При каких случаях проводится проба на воздушную эмболию:

А при наличии катетера в правой подключичной артерии

Б при наличии послеоперационного шва на передней брюшной стенке

В при смерти от инфекционных заболеваний

Г при смерти от кровоизлияния в головной мозг

Д при смерти от инфаркта миокарда

10. Согласно ст 67 ФЗ «Проведение патологоанатомических вскрытий» вскрытие может быть отменено в случае?

А по религиозным мотивам при установленном заключительном клиническом диагнозе +

Б прижизненном волеизъявлении самого больного в случае смерти от онкологической патологии при отсутствии гистологической верификации

В умершего от инфекционного заболевания

Г мертворождения

Д умершего от анафилактического шока

11. Окончательное оформление протокола вскрытия, включая гистологические и иные исследования, врач-патологоанатом осуществляет:

А не позднее 30 суток

Б на 40 сутки

В через 35 дней

Г на 10-е сутки

Д на 25-е сутки

12. Вскрытие по методу Шора:

А извлечение органов шеи, грудной и брюшной полостей единым комплексом +

Б извлечение органов тремя комплексами

В извлечение органов поодиночке

Г извлечение органов той системы, где локализуются наиболее выраженные поражения

Д без извлечения органов

13. При воздушной эмболии вскрытие начинается с:

А грудной клетки

Б черепа

В брюшной полости

Г конечностей

Д полости малого таза

14. При подозрении на тромбоз эмболию легочной артерии вскрытие проводится:

А на месте без извлечения органокомплекса

Б после вскрытия головного мозга

В после извлечения сердца

Г после извлечения легких

Д после извлечения органокомплекса

15. При каких случаях проводится проба на воздушную эмболию:

А при наличии катетера в правой подключичной артерии

Б при наличии послеоперационного шва на передней брюшной стенке

В при смерти от инфекционных заболеваний

Г при смерти от кровоизлияния в головной мозг

Д при смерти от инфаркта миокарда

16. Какой анатомический признак подтверждает клинический диагноз «артериальная гипертензия»?

А первично-сморщенные почки

Б ожирение сердца

В гипертрофия правого желудочка

Г наличие крупнобугристых почек

Д фибринозный перикардит

17. Укажите макроскопические признаки зоны инфаркта миокарда

А неправильной формы, бледный с геморрагическим венчиком, плотной консистенции

- Б конусовидной формы, красного цвета, дряблой консистенции
- В округлой формы, красного цвета, плотной консистенции
- Г правильной формы, бледный с геморрагическим венчиком, дряблой консистенции
- Д неправильной формы, красного цвета, дряблой консистенции

18. Структура рубрики «основное заболевание» при монокаузальном генезе болезни или смерти:

- А одно основное заболевание
- Б сочетанные болезни
- В конкурирующие болезни
- Г основное и фоновое заболевания
- Д три основных заболевания

19. Структура рубрики «основное заболевание» при коморбидной патологии:

- А конкурирующие заболевания
- Б семейство болезней
- В одно основное заболевание
- Г сопутствующие заболевания
- Д полипатии

20. Характеристика понятия «конкурирующие заболевания»:

- А каждое из этих заболеваний могло привести к смерти
- Б мультикаузальный генез
- В одновременно развившиеся у пациента 3 тяжелые болезни
- Г ассоциация болезней
- Д не вызывает развитие осложнений

21. Дайте определение фонового заболевания:

- А нозологическая форма, синдром, имеющий патогенетическую связь с основным заболеванием
- Б нозологическая форма, синдром имеющий этиологическую связь с основным заболеванием
- В нозологическая форма, синдром, не имеющая этиологической, связи с основным заболеванием
- Г нозологическая форма, синдром, имеющая и этиологическую, и патогенетическую связи с основным заболеванием
- Д нозологическая форма, синдром, не имеющая патогенетической связи с основным заболеванием

22. Дайте определение сопутствующего заболевания:

- А одна или несколько нозологических единиц, не имеющие ни этиологической ни патогенетической связи с основным заболеванием и не принимающих участия в танатогенезе
- Б нозологическая форма, синдром, имеющий патогенетическую связь с основным заболеванием
- В нозологическая форма, синдром, имеющий этиологическую связь с основным заболеванием
- Г одна или несколько нозологических единиц, не имеющие ни этиологической ни патогенетической связи с основным заболеванием, но принимающая участие в танатогенезе
- Д является непосредственной причиной смерти

23. Основное заболевание в случае летального исхода является:

- А первоначальной причиной смерти
- Б непосредственной причиной смерти
- В осложнением
- Г коморбидной патологией
- Д не принимает участие в танатогенезе

24. Дайте полное определение понятия осложнения основного заболевания

- А патологические процессы патогенетически и (или) этиологически связанные с основным заболеванием, утяжеляющие его течение
- Б патологические процессы, являющиеся проявлением основного заболевания
- В патологические процессы, не сыгравшие роль в танатогенезе
- Г заболевания, утяжеляющие течение болезни, но имеющие иную этиологию и патогенез
- Д патологические процессы, не связанные с основным заболеванием

25. Причиной смерти 68-летнего мужчины, страдающего сахарным диабетом II типа явилась острая сердечная недостаточность, развившаяся вследствие инфаркта миокарда (тип II) В патологоанатомическом диагнозе инфаркт миокарда указывается в рубрике:

А осложнение основного заболевания

Б основное заболевание

В сочетанное заболевание

Г сопутствующее заболевание

Д фоновое заболевание

26. Причиной смерти женщины 63 лет, страдающей атеросклерозом артерий головного мозга, аорты, гипертонической болезнью III ст., явился ишемический инфаркт (атеротромботический) лобной доли правого полушария головного мозга с развитием отека головного мозга В патологоанатомическом диагнозе атеросклероз мозговых артерий указывается в рубрике:

А основное заболевание

Б фоновое заболевание

В сочетанное заболевание

Г осложнение основного заболевания

Д сопутствующие заболевания

27. Причиной смерти мужчины 43-лет, страдающего артериальной гипертонией, явилось кровоизлияние в головной мозг с прорывом в боковые желудочки В патологоанатомическом диагнозе артериальная гипертония указывается в рубрике:

А фоновое заболевание

Б основное заболевание

В сочетанное заболевание

Г сопутствующее заболевание

Д осложнение основного заболевания

28. Причиной смерти 58-летнего мужчины, страдающего алкогольной энцефалопатией, хроническим атрофическим гастритом, жировым гепатозом, хроническим индуративным панкреатитом, явился отек головного мозга с дислокацией его ствола В патологоанатомическом диагнозе хроническая алкогольная интоксикация указывается в рубрике:

А основное заболевание

Б фоновое заболевание

В сочетанное заболевание

Г сопутствующие заболевания

Д осложнение основного заболевания

29. Причиной смерти больного 48-лет, страдающего от циркулярного рака сигмовидной кишки, крупноочаговым (постинфарктным) кардиосклерозом задней стенки левого желудочка, явилась острая сердечная недостаточность, развившаяся в результате инфаркта миокарда 2 типа в задней стенке левого желудочка В патологоанатомическом диагнозе циркулярный рак сигмовидной кишки указывается в рубрике

А основное заболевание

Б фоновое заболевание

В сочетанное заболевание

Г сопутствующие заболевания

Д осложнение основного заболевания

30. Диагностическая ошибка допущена на доклиническом этапе, а из-за тяжести состояния в стационаре клинический диагноз был поставлен неправильно. Какая категория расхождения имеет место:

А 1-я категория

Б 2-я категория

В по этиологии

Г 3-я категория

Д по нозологии

31. Какая из перечисленных причин является объективной при оценке расхождения диагнозов:

- А тяжелое состояние больного, препятствующее обследованию
- Б недостаточная подготовка врача
- В отсутствие консультаций
- Г недоучет клинических данных
- Д недоучет данных анамнеза

32. В клинике у больного не было распознано желудочное кровотечение при обострении язвенной болезни. Желудочное кровотечение было распознано как легочное. Больной не был оперирован. Укажите категорию расхождения:

- А III категория
- Б II категория
- В по нозологии
- Г по этиологии
- Д I категория

33. Сколько категорий имеет ятрогенная патология:

- А три
- Б одну
- В две
- Г четыре
- Д пять

34. Лечебные контрольные комиссии назначаются:

- А главным врачом
- Б лечащим врачом
- В заведующим клиническим отделением
- Г патологоанатомом
- Д заведующим патологоанатомическим отделением

35. В свидетельстве записано одно состояние. Оно должно быть записано в:

- А строке а)
- Б строке б)
- В строке в)
- Г строке г)
- Д в пункте II

36. Больной страдал хронической алкогольной интоксикацией и скончался от алкогольной болезни печени. В качестве какого заболевания или состояния в свидетельстве должна быть записана хроническая алкогольная интоксикация:

- А фонового заболевания
- Б промежуточного состояния
- В сочетанного заболевания
- Г конкурирующего заболевания
- Д сопутствующего заболевания

37. Оперативные пособия записываются только:

- А в ч II
- Б в строке а)
- В в строке в)
- Г в строке б)
- Д в строке г)

38. В свидетельстве заполнены три строки. Должен быть следующий порядок записи:

- А непосредственная причина смерти, промежуточное состояние, первоначальная причина смерти
- Б основное заболевание, промежуточное состояние, непосредственная причина смерти
- В промежуточное состояние, непосредственная причина смерти, первоначальная причина смерти
- Г непосредственная причина смерти, первоначальная причина смерти, промежуточное состояние

Д промежуточное состояние, первоначальная причина смерти, непосредственная причина смерти

39. Назовите первоначальную причину при смерти от уремии на почве первично-сморщенной почки:

- А гипертоническая болезнь
- Б атеросклероз почечных артерий
- В хронический гломерулонефрит
- Г хронический пиелонефрит
- Д острый пиелонефрит

40. К ятрогенной патологии не относится:

- А крапивница, при самостоятельном приеме анальгетиков
- Б осложнения аппендэктомии
- В информация врача
- Г осложнения при прививке от гриппа
- Д осложнения при постановке инъекций

41. Больной умер во время проведения наркоза. В каком разделе диагноза следует указать смерть во время наркоза:

- А в качестве основного заболевания
- Б в качестве фонового заболевания
- В в качестве сопутствующей патологии
- Г в качестве осложнения основного заболевания
- Д в качестве сочетанного заболевания

42. Больной умер от анафилактического шока. В каком разделе диагноза следует указать анафилактический шок:

- А в качестве основного заболевания
- Б в качестве фонового заболевания
- В в качестве сопутствующей патологии
- Г в качестве осложнения основного заболевания
- Д в качестве сочетанного заболевания

43. К болезням оживленного организма не относят:

- А респираторный дистресс-синдром
- Б postanоксическую энцефалопатию
- В кардиопульмональный синдром
- Г гастроэнтеральный синдром
- Д печеночно-почечный синдром

44. У пациента при проведении реанимационных мероприятий диагностирован перелом ребер и грудины. При проведении какого вида реанимационных мероприятий это чаще наблюдается:

- А проведение непрямого массажа сердца +
- Б искусственная вентиляция легких
- В проведение трахеостомии
- Г кардиостимуляция
- Д интубация трахеи

45. К травматическим осложнениям катетеризации подключичной вены не относится:

- А развитие гнойного тромбоза
- Б перфорация вены с развитием гематомы мягких тканей
- В повреждение трехстворчатого клапана
- Г выход катетера в плевральную полость
- Д повреждение купола плевры

46. При вскрытии трупа обнаружены признаки внутрисосудистого гемолиза эритроцитов: «лаковая кровь», прокрашивание гемоглобином интимы аорты и ее ветвей, гемолитическая желтуха, признаки некротического нефроза - «шоковая почка». Какой вид патологии наиболее вероятен?

- А посттрасфузионный коллапс при переливании несовместимой крови
- Б эмболический синдром

- В анафилактический шок
- Г синдром избыточной инфузии
- Д тромбоземболический синдром

47. При гистологическом исследовании секционного материала обнаружены признаки спазма сосудов микроциркуляторного русла и мелких бронхов, «шоковая почка», «шоковое» легкое. Какой вид патологии наиболее вероятен:

- А анафилактический шок
- Б синдром избыточной инфузии
- В эмболический синдром
- Г посттрасфузионный коллапс при переливании несовместимой крови
- Д тромбоземболический синдром

48. У пациента при правильном и своевременном лечении основного заболевания развилась аномальная реакция на антибиотики в виде псевдомембранозного колита с перфорацией стенки кишки и развитием перитонита, явившегося непосредственной причиной смерти. Укажите место псевдомембранозного колита в структуре диагноза:

- А конкурирующего заболевания
- Б основного заболевания
- В осложнения
- Г сопутствующего заболевания
- Д сочетанные заболевания

49. У больного умершего от трансмурального инфаркта миокарда (1 тип на вскрытии) была диагностирована перфорация правой подключичной вены с развитием гематомы мягких тканей. Укажите место данной ятрогенной патологии в структуре диагноза:

- А осложнения реанимации и интенсивной терапии
- Б основного заболевания
- В сочетанного заболевания
- Г осложнения
- Д фоновое заболевание

50. У пациента при правильном и своевременном лечении основного заболевания развилась аномальная реакция на антибиотики в виде псевдомембранозного колита с перфорацией стенки кишки и развитием перитонита, явившегося непосредственной причиной смерти. Укажите место псевдомембранозного колита в структуре диагноза:

- А конкурирующего заболевания
- Б основного заболевания
- В осложнения
- Г сопутствующего заболевания
- Д фоновое заболевание

Типовые ситуационные задачи по учебной дисциплине «Патология»

Задача 1.

У мальчика 15 лет отмечается увеличение правой грудной железы, безболезненно при пальпации, уплотнена, воспалительные изменения отсутствуют. Слабые признаки феминизации. После хирургического лечения макроскопически: железа уплотнена, разделена плотными прослойками соединительной ткани на крупные дольки, единичные кисты. Микроскопически: железы с кистозным перерождением, в некоторых отмечаются участки пролиферации эпителия желез с массивными разрастаниями соединительной ткани вокруг железистых структур.

Вопросы:

1. Как называется данное заболевание?

2. К какой группе заболеваний относится данное заболевание?
3. Каковы возможные причины?
4. Какую систему и органы необходимо исследовать дополнительно у данного больного?
5. Какова функция яичек?

Задача 2.

Мужчина 35 лет. При проводниковой анестезии лидокаином во время рассечения уздечки полового члена почувствовал недомогание, сердцебиение, затруднение дыхания, головокружение, резкую слабость, холодный липкий пот. Зафиксировано резкое падение артериального давления, тахикардия. Через 45 минут наступила смерть. Кожные покровы и слизистые оболочки бледные. Печень, миокард полнокровные, селезенка малокровна, почки с бледной корой и синюшно-красными пирамидами. В полостях сердца и в просвете сосудов отсутствует кровь. В слизистых оболочках - точечные кровоизлияния. Легкие увеличены в объеме, тяжелые, с поверхности разреза в большом количестве стекает прозрачная жидкость, в верхних долях - слабо пенящаяся. **Объясните механизм развития смертельного осложнения и сформулируйте диагноз**

Задача 3.

Больной 44 лет находился в стационаре с целью подбора и коррекции терапии с диагнозом: Фиброзно-кавернозный туберкулёз верхней доли правого легкого. МБТ +. Фаза прогрессирования. Назначено внутривенное введение препарата Тубазид. Во время инфузии больной почувствовал резкую слабость, интенсивную головную боль, головокружение, тошноту, чувство затруднения дыхания. На фоне нарастания симптомов больной потерял сознание. При осмотре: кожные покровы бледные, покрыты холодным липким потом, тоны сердца приглушены, пульс нитевидный. Несмотря на проведенные реанимационные мероприятия, констатирована смерть. На вскрытии: легкие увеличенные, тяжелые, на разрезе бледные, серо-розовые, консистенция тестоватая, при надавливании на ткань легкого остается ямка. Поверхность разреза влажная, с нее свободно стекает светлая пенящая жидкость. В верхней доле правого легкого определяются каверны с плотной гиалинизированной стенкой, разделенные между собой септами. Полости сердца и крупных сосудов пусты, в остальных сосудах кровь находится в жидком состоянии. В почках: макроскопически корковый слой увеличен в объеме, бледный, отечный, отграничен от пирамид, имеющих буровато-красный цвет. Печень на разрезе имеет вид желтой мраморной крошки. В желудке содержимое по типу «кофейной гущи», на поверхности слизистой множество мелких изъязвлений и эрозий. Подобные изменения наблюдаются и в слизистой оболочке кишечника.

Задача 4.

На аутопсии трупа новорожденного ребенка, погибшего при явлениях кишечной непроходимости, в кишечнике отмечается сгущение каловых масс с развитием копростазы, перфорации и калового перитонита. Поджелудочная железа уплотнена с мелкими кистами на поверхности разреза. Гистологически: железистая паренхима атрофична с диффузным фиброзом и кистозным расширением протоков и ацинусов. В легких – очаги обтурационных ателектазов, просветы бронхов заполнены густой слизью.

Вопросы:

1. Какое заболевание послужило причиной смерти ребенка?
2. Какая форма заболевания?

3. Что лежит в основе этого заболевания? По какому типу оно наследуется?
4. Патологией какого периода является данный синдром?

Задача 5.

Больной К. , 17 лет, оперирован по поводу септического эндокардита аортального клапана. Общая продолжительность операции протезирования аортального клапана дисковым протезом – 6 ч 40 минут. В реанимационное отделение больной поступил с продленной ИВЛ, без сознания. Через 4 часа у больного возникло двигательное возбуждение, клонико-тонические судороги. АД 250-280 мм.рт.ст. Гипертермия. На этом фоне через трое суток после операции у больного произошла остановка сердечной деятельности.

На вскрытии: твердая мозговая оболочка несколько напряжена, борозды сглажены, извилины утолщены. На основании мозжечка имеется борозда от вклинения в большое затылочное отверстие. На разрезе в области варолиевого моста и ножек моста – очаг ишемического размягчения диаметром 1,5 см. При гистологическом исследовании стволовых отделов головного мозга в артериях обнаружены тромботические массы.

Вопросы: проведите клинико-анатомический анализ данного случая и определите генез ишемического размягчения в области варолиевого моста.

Задача 6

Ребенок в возрасте 2 лет 1 мес. от молодых, практически здоровых родителей. Родился доношенным в срок. После рождения частые заболевания пневмонией и ОРЗ. Несмотря на активное лечение, кашель с обильным выделением вязкой мокроты и субфебрильная температура. Направлен на секцию с клиническим диагнозом: Хроническая пневмония. Дыхательная недостаточность III степени. Состояние после реанимации и трахеостомии. На секции. Ребенок пониженного питания. В трахеостома, в которую вставлена трубка. Кожные покровы и видимые слизистые синюшного цвета. Головной мозг набухший, с четкой странгуляционной бороздой вокруг миндалин мозжечка. На разрезе - синюшного вида с темно красными точками и полосками, снимающимися при поглаживании ножом. Мышца сердца дрябловатой консистенции. Толщина стенки левого желудочка 1 см, правого - 0,4 см. В просветах трахеи и бронхов слизисто-гнойные вязкие массы. Слизистая оболочка трахеи и бронхов тусклая, с точечными кровоизлияниями. Легкие неоднородной консистенции, задненижние отделы плотноватые, краевые сегменты воздушные серовато-розового цвета. Легкие на разрезе темно-красного цвета, тусклые, с наличием мелких гнойных полостей. При надавливании и бронхов и бронхиол выделяются серовато-белые слизисто-гнойные пробки. Просветы бронхов имеют мешотчатые и цилиндрически! расширения, заполненные вязким сливкообразным гноем. Печень плотноватой консистенции, желтовато-коричневого цвета. В желчном пузыре вязкая слизь. Поджелудочная железа дольчатая, плотноватой консистенции, серовато- беловатого цвета. Почки, селезенка, эндокринные железы без видимой патологии. При гистологическом исследовании: В миокарде явления зернистой дистрофии миоцитов. В почках - полнокровие, зернистая дистрофия эпителия извилистых канальцев. Поджелудочная железа - протоки значительно расширены и заполнены гомогенным белковым секретом, вокруг расширенных протоков определяется разрастание соединительной ткани. Паренхима ее без патологии. Островковый аппарат сохранен. В легких - просветы бронхов расширены, заполнены гнойным экссудатом, стенки их густо инфильтрированы лейкоцитами, лимфоцитами. На отдельных участках стенки бронхов разрушены и воспалительный экссудат распространяется на легочную ткань, где просветы альвеол заполнены

лейкоцитарным экссудатом. В отдельных участках легочная ткань подверглась расплавлению с образованием гнойников. В печени -жировая дистрофия гепатоцитов.

Написать

- 1) Патологоанатомический диагноз.
- 2) Клинико-анатомический эпикриз:
- 3) Провести сличение диагнозов,
- 4) При расхождении отметить, чем оно обусловлено.
- 5) Заполнить свидетельство о смерти:

Задача 7

У больного пороком сердца (недостаточность митрального клапана) выявлено резкое увеличение размеров и массы сердца (900 г), толщина стенки левого желудочка 1,9 см. Легкие плотные, бурого цвета. Печень на разрезе напоминает рисунок мускатного ореха.

Вопросы:

1. Какой общепатологический процесс в сердце? Его разновидность?
2. Каков морфологический субстрат увеличения размеров сердца?
3. Какой общепатологический процесс в печени?
4. Как называется такое легкое? Чем обуславливается его консистенция?
5. Какой пигмент придает легким бурый цвет? К какой группе он относится?

Задача 8

Больной 44 лет находился в стационаре с целью подбора и коррекции терапии с диагнозом: Посттравматический гонит левого коленного сустава. Назначено внутривенное введение антибактериального препарата. Во время инфузии больной почувствовал резкую слабость, интенсивную головную боль, головокружение, тошноту, чувство затруднения дыхания. На фоне нарастания симптомов больной потерял сознание. При осмотре: кожные покровы бледные, покрыты холодным липким потом, тоны сердца приглушены, пульс нитевидный. Несмотря на проведенные реанимационные мероприятия, констатирована смерть.

На вскрытии: легкие увеличенные, тяжелые, на разрезе бледные, серо-розовые, консистенция тестоватая, при надавливании на ткань легкого остается ямка. Поверхность разреза влажная, с нее свободно стекает светлая пенящая жидкость. Полости сердца и крупных сосудов пусты, в остальных сосудах кровь находится в жидком состоянии. В почках: макроскопически корковый слой увеличен в объеме, бледный, отечный, отграничен от пирамид, имеющих буровато-красный цвет. Печень на разрезе имеет вид желтой мраморной крошки. В желудке содержимое по типу «кофейной гущи», на поверхности слизистой множество мелких изъязвлений и эрозий. Подобные изменения наблюдаются и в слизистой оболочке кишечника.

Сформулируйте диагноз и оформите медицинское свидетельство о смерти

Задача 9

Больная, 68 лет.

Клинический диагноз.

Основное заболевание: Редививирующий инфаркт миокарда задней стенки левого желудочка. Атеросклероз коронарных артерий сердца.

Фоновое заболевание: Гипертоническая болезнь III стадия.

Осложнения: Хроническая сердечная недостаточность. Отек легких.

Сопутствующая патология: Миома матки. Старческая эмфизема легких.

Холецистэктомия (в году).

Патологоанатомический диагноз.

Основное заболевание: Редививирующий инфаркт миокарда (I тип) свежие (давность около 4 суток) и организующиеся очаги некроза (давность около 21 суток) в области задней стенки и задней сосочковой мышцы левого желудочка и межжелудочковой перегородки (размеры очагов некроза (2×2 см и 1,5×2,5 см).

Стенозирующий атеросклероз коронарных артерий сердца (II степень, III стадия, стеноз до 60% и осложненные с изъязвлением и кровоизлиянием атеросклеротические бляшки в левой коронарной артерии).

Фоновое заболевание: Гипертоническая болезнь: концентрическая гипертрофия миокарда (масса сердца 640 гр, толщина стенки левого желудочка 2,4, правого 0,3), артериосклеротический нефросклероз.

Осложнения: Хроническое общее венозное полнокровие: мускатная печень, цианотическая индурация почек, селезенки. Двусторонняя очаговая сливная пневмония в VI-X сегментах легких с абсцедированием (бактериологически пневмококк).

Сопутствующая патология: Миома матки. Старческая эмфизема легких.

Холецистэктомия (в году).

1 Проведите сопоставление клинического и патологоанатомического диагнозов.

2 Напишите врачебное свидетельство о смерти.

Задача 10

Больная, 70 лет.

Клинический диагноз.

Основное заболевание: Желчнокаменная болезнь. Холецистэктомия по поводу калькулезного холецистита (дата...). Камни общего желчного протока.

Фоновое заболевание: Ожирение III ст.

Осложнения: Подпеченочная желтуха. Гнойный холангит, абсцессы печени.

Печеночно-почечная недостаточность.

Сопутствующая патология:

Ампутация матки по поводу фибромиомы (в.....году).

Патологоанатомический диагноз.

Основное заболевание:

Умереннодифференцированная аденокарцинома головки поджелудочной железы с прорастанием опухоли в общий желчный проток. Подпеченочная желтуха.

Фоновое заболевание: Ожирение III ст.

Осложнения: Гнойный холангит, множественные абсцессы печени. Печеночно-почечная недостаточность: печеночная энцефалопатия, петехиальная экзантема, уремический эрозивно-язвенный пангастрит, фибринозный энтероколит, фибринозный перикардит.

Сопутствующая патология: Ампутация матки по поводу субмукозной фибромиомы (в.....году).

Атеросклероз аорты (III степень, IV стадия). Атеросклероз коронарных артерий сердца (II степень, II стадия, стеноз преимущественно левой огибающей артерии до 20%). Атеросклероз артерий головного мозга (II степень, III стадия, стеноз до 40 % левой средней мозговой артерии).

Диффузный мелкоочаговый кардиосклероз.

1 Проведите сопоставление клинического и патологоанатомического диагнозов.

2 Напишите врачебное свидетельство о смерти.

Задача 11

У больного А в результате дорожно-транспортного происшествия и травмы коленного сустава, возникли интенсивные боли в области коленного сустава, гиперемия, отек. В стационаре диагностирован посттравматический левосторонний гнойный гонит. Для определения дальнейшей тактики лечения и с целью визуализации полости сустава назначена артроскопия левого коленного сустава. Во время наркоза с применением фторотана у больного отмечалось резкое падение артериального давления, остановка сердечной деятельности. Начаты реанимационные мероприятия. В связи с неэффективностью проводимых реанимационных мероприятий (закрытый массаж сердца), решено провести открытый массаж сердца с торакотомией V ребра слева и вскрытием перикарда. Однако данная процедура не дала эффекта, констатирована смерть.

На вскрытии: в плевральные полости, а также в полости перикарда скопление крови. Под эпикардом и в толще обоих желудочков миокарда массивные кровоизлияния.

Сформулируйте диагноз и оформите медицинское свидетельство о смерти.

Задача 12

Больной К., 48 лет, поступил в стационар для планового оперативного лечения пилоростеноза в результате хронической язвенной болезни. Предоперационный период без

особенностей. Состояние удовлетворительное, АД 110/70 мм рт.ст. ЧСС 98 в мин. Через 3-4 мин. после начала операции зарегистрировано снижение сатурации кислорода до 50%, отмечается появление темной крови. В течение 20 мин гипоксия нарастает, снижается АД и развивается остановка сердечной деятельности. Реанимационные мероприятия без эффекта.

На вскрытии: эндотрахеальная трубка расположена в просвете пищевода. Линейные разрывы пищевода и острое расширение желудка.

Легкие тяжелые, консистенция тестоватая, при надавливании на ткань легкого остается ямка. Под плеврой обширные участки западения дряблой консистенции. Поверхность разреза влажная, с нее свободно стекает светлая пенная жидкость.

Множественные мелкоточечные кровоизлияния перикарда. Миокард без особенностей.

В веществе головного мозга множественные мелкие очаги некроза в коре и подкорковых ядрах больших полушарий головного мозга.

Сформулируйте диагноз и оформите медицинское свидетельство о смерти

Задача 13

Беременная на сроке 39 недель поступила в стационар для планового родоразрешения путем кесарева сечения в связи с клинически узким тазом. Предоперационный период без особенностей. Состояние удовлетворительное, АД 110/70 мм рт.ст. ЧСС 98 в мин. В связи с невозможностью проведения регионарной анестезии беременной рекомендовано оперативное вмешательство под эндотрахеальным наркозом. Через 3-4 мин. после начала операции зарегистрировано снижение сатурации кислорода до 70%, отмечается появление темной крови. В течение 20 мин гипоксия нарастает, снижается АД и развивается остановка сердечной деятельности. Реанимационные мероприятия без эффекта.

На вскрытии: эндотрахеальная трубка расположена в просвете пищевода. Линейные разрывы пищевода и острое расширение желудка.

Легкие тяжелые, консистенция тестоватая, при надавливании на ткань легкого остается ямка. Под плеврой обширные участки западения дряблой консистенции. Поверхность разреза влажная, с нее свободно стекает светлая пенная жидкость.

Множественные мелкоточечные кровоизлияния перикарда. Миокард без особенностей.

В веществе головного мозга множественные мелкие очаги некроза в коре и подкорковых ядрах больших полушарий головного мозга.

В полости матки - мертвый плод.

Сформулируйте диагноз и оформите медицинское свидетельство о смерти

Задача 14

Больная, 75 лет.

Клинический диагноз:

Основное заболевание: Крупноочаговый кардиосклероз задней стенки левого желудочка.

Стенозирующий атеросклероз коронарных артерий сердца. Атеросклероз аорты, церебральных артерий.

Фоновое заболевание: Гипертоническая болезнь III ст.: эксцентрическая гипертрофия миокарда, артериолосклеротический нефросклероз.

Осложнения основного заболевания: Хроническая недостаточность. Отек легких и головного мозга.

Патологоанатомический диагноз.

Основное заболевание: Крупноочаговый (постинфарктный) кардиосклероз задней стенки левого желудочка (размеры рубца 3,4x4,5см). Стенозирующий атеросклероз коронарных артерий сердца (II степень, II стадия, стеноз преимущественно левой огибающей артерии до 60%).

Фоновое заболевание: Гипертоническая болезнь III ст.: эксцентрическая гипертрофия миокарда (масса сердца 390 г, толщина стенки левого желудочка 1,7 см, правого 0,2 см), артериолосклеротический нефросклероз.

Осложнения основного заболевания: Хроническое общее венозное полнокровие: бурая индурация легких, мускатная печень, цианотическая индурация почек, селезенки, двусторонний гидроторакс (по 300 мл светлой прозрачной жидкости). Отек легких и головного мозга.

Сопутствующее заболевание: Атеросклероз аорты, церебральных артерий. Старческая эмфизема легких, диффузный сетчатый пневмосклероз.

1 Проведите сопоставление клинического и патологоанатомического диагнозов.

2 Напишите врачебное свидетельство о смерти.

Задача 15

Больной, 56 лет.

Клинический диагноз.

Основное заболевание: Умереннодифференцированная аденокарцинома (протокол биопсийного исследования № ... от ...) антрального отдела желудка с метастазами в регионарные лимфатические узлы, печень, поджелудочную железу. Кахексия. Конкурирующее заболевание: ревматический порок митрального клапана с преобладанием стеноза левого атриовентрикулярного отверстия.

Осложнения: Мерцательная аритмия. Сердечно-сосудистая недостаточность стадии III Б. Двусторонняя очаговая пневмония. Сопутствующая патология: правосторонняя паховая грыжа.

Патологоанатомический диагноз.

Основное заболевание: Умереннодифференцированная аденокарцинома тела желудка с метастазами в лимфатические узлы малого и большого сальника, в поджелудочную железу и печень.

Конкурирующее заболевание: ревматический порок сердца: склероз, деформация, сращение створок митрального клапана с развитием стеноза левого атриовентрикулярного отверстия, утолщение и укорочение хорд.

Осложнение: хроническое венозное полнокровие внутренних органов: бурая индурация легких, мулосклеротическая печень, цианотическая индурация почек и селезенки, асцит (700 мл.).

Двусторонняя полисегментарная пневмония. Кахексия.

Сопутствующее заболевание: правосторонняя паховая грыжа.

1 Проведите сопоставление клинического и патологоанатомического диагнозов.

2 Напишите врачебное свидетельство о смерти.

Задача 16

Больная, 66 лет.

Клинический диагноз

Основное заболевание: Инвазивный неспецифический рак правой молочной G3 (протокол гистологического исследования (T4N2M1). Метастазы в подмышечные лимфоузлы, лимфоузлы средостения, легкие. Лучевая и химиотерапия (препарат..., доза..., дата...).

Сочетанное заболевание: Хронический двусторонний пиелонефрит в стадии

Фоновое заболевание: Сахарный диабет 2-го типа, декомпенсированный (биохимия крови... дата).

Осложнения: Двусторонняя очаговая сливная пневмония в VI-X сегментах легких (бактериологически пневмококк).

Сопутствующая патология: субмукозная фибромиома матки.

Патологоанатомический диагноз

Основное заболевание: Инвазивный неспецифический рак правой молочной G3 (протокол гистологического исследования (T4N2M1). Метастазы в подмышечные лимфоузлы, лимфоузлы средостения, легкие. Лучевая и химиотерапия (препарат..., доза..., дата...).

Сочетанное заболевание: Сахарный диабет 2-го типа, декомпенсированный (биохимия крови... дата). Атрофия и липоматоз поджелудочной железы, диабетическая микроангиопатия (очаговый гломерулосклероз).

Осложнения: Двусторонняя очаговая сливная пневмония в VI-X сегментах легких (бактериологически пневмококк).

Сопутствующая патология: субмукозная фибромиома матки. Хронический двусторонний пиелонефрит без обострения. Атеросклероз аорты (II степень, III стадия), атеросклероз артерий головного мозга (II степень, II стадия).

- 1 Проведите сопоставление клинического и патологоанатомического
- 2 Напишите врачебное свидетельство о смерти.

Задача 17

У больного 56 лет, страдавшего ахалазией кардиальной части пищевода, при проведении технически правильно выполненного и показанного бужирования пищевода произошло повреждение и разрыв стенки пищевода в участке воспаления, что осложнилось периезофагитом и правосторонним плевритом. В этой связи ему произведена операция резекции нижней трети пищевода с формированием слева внутриплеврального эзофагогастроанастомоза. Послеоперационный период осложнился развитием левостороннего плеврита. На 11-е сутки после операции у больного внезапно возникла остановка речевой деятельности. Реанимационные мероприятия успеха не имели. На вскрытии: в левой плевральной области мутноватая жидкость с хлопьями фибрина объемом 2100 мл. Плевра покрыта фибринозными наложениями. Левое легкое коллабировано.

Вопросы:

1. Что явилось непосредственной причиной смерти больного?
2. Сформулируйте диагноз

Задача 18

Больной К., 48 лет, поступил в стационар для планового оперативного лечения пилоростеноза в результате хронической язвенной болезни. Предоперационный период без особенностей. Состояние удовлетворительное, АД 110/70 мм рт.ст. ЧСС 98 в мин. Через 3-4 мин. после начала операции зарегистрировано снижение сатурации кислорода до 50%, отмечается появление темной крови. В течение 20 мин гипоксия нарастает, снижается АД и развивается остановка сердечной деятельности. Реанимационные мероприятия без эффекта.

На вскрытии: эндотрахеальная трубка расположена в просвете пищевода. Линейные разрывы пищевода и острое расширение желудка.

Легкие тяжелые, консистенция тестоватая, при надавливании на ткань легкого остается ямка. Под плеврой обширные участки западения дряблой консистенции. Поверхность разреза влажная, с нее свободно стекает светлая пенная жидкость.

Множественные мелкоочаговые кровоизлияния перикарда. Миокард без особенностей.

В веществе головного мозга множественные мелкие очаги некроза в коре и подкорковых ядрах больших полушарий головного мозга.

Сформулируйте диагноз и оформите медицинское свидетельство о смерти

Задача 19

Больной 44 лет находился в стационаре с целью подбора и коррекции терапии с диагнозом: Посттравматический гонит левого коленного сустава. Назначено внутривенное введение антибактериального препарата. Во время инфузии больной почувствовал резкую слабость, интенсивную головную боль, головокружение, тошноту, чувство затруднения дыхания. На фоне нарастания симптомов больной потерял сознание. При осмотре: кожные покровы бледные, покрыты холодным липким потом, тоны сердца приглушены, пульс нитевидный. Несмотря на проведенные реанимационные мероприятия, констатирована смерть.

На вскрытии: легкие увеличенные, тяжелые, на разрезе бледные, серо-розовые, консистенция тестоватая, при надавливании на ткань легкого остается ямка. Поверхность разреза влажная, с нее свободно стекает светлая пенная жидкость. Полости сердца и крупных сосудов пусты, в остальных сосудах кровь находится в жидком состоянии. В почках: макроскопически корковый слой увеличен в объеме, бледный, отечный, отграничен от пирамид, имеющих буровато-красный цвет. Печень на разрезе имеет вид желтой мраморной крошки. В желудке содержимое по типу «кофейной гущи», на поверхности слизистой множество мелких изъязвлений и эрозий. Подобные изменения наблюдаются и в слизистой оболочке кишечника.

Сформулируйте диагноз и оформите медицинское свидетельство о смерти

Задача 20

Больная 35 лет. При косметологической процедуре с введением препарата на основе ботулотоксина почувствовала недомогание, сердцебиение, затруднение дыхания, головокружение, резкую слабость, холодный липкий пот. Зафиксировано резкое падение артериального давления, тахикардия. Через 45 минут наступила смерть. Кожные покровы и

слизистые оболочки бледные. Печень, миокард полнокровные, селезенка малокровна, почки с бледной корой и синюшно-красными пирамидами. В полостях сердца и в просвете сосудов отсутствует кровь. В слизистых оболочках - точечные кровоизлияния. Легкие увеличены в объеме, тяжелые, с поверхности разреза в большом количестве стекает прозрачная жидкость, в верхних долях - слабо пенящаяся.

Объясните механизм развития смертельного осложнения и сформулируйте диагноз

Типовые вопросы по учебной дисциплине «Патология»

1. Методы исследования патологической анатомии.
2. Значение и роль патологоанатомической службы в системе здравоохранения. Основные виды учетной документации в ПАО.
3. Основные направления работы и принципы деятельности архива ПАО. Правила выдачи архивного материала.
4. Основные приказы и руководства деятельности патологоанатомических отделений и патогистологических лабораторий Российской Федерации.
5. Положения о вскрытиях и их отмене.
6. Понятие о врачебном свидетельстве о смерти, правила заполнения. Правила оформления медицинской документации в случае смерти в стационаре и на дому.
7. Понятие диагноза в патологоанатомической практике. Правила постановки диагноза.
8. Дайте определение основного заболевания. Пример.
9. Что такое осложнение? Пример.
10. Определение сопутствующего заболевания. Пример.
11. Дайте определение фонового заболевания. Пример.
12. Понятие о сочетанных заболеваниях. Пример.
13. Понятие о конкурирующих заболеваниях. Пример.
14. Какие случаи считают расхождением клинического и патологоанатомического диагнозов по основному заболеванию? Перечислите причины, и источники расхождений диагнозов.
15. Что понимают под непосредственной причиной смерти больного?
16. Перечислите основные признаки биологической смерти.
17. Ошибки диагностики, оценка их на клинико-патологоанатомических конференциях.
18. Биопсии. Виды биопсий, правила взятия, вырезки, морфологического анализа, описания и методики обработки материала.
19. МКБ 10 пересмотра, общая характеристика, структура, принципы построения. Правила и цель кодировки заболеваний (диагноза).
20. Категории сложности вскрытий и биопсий, оценка эффективности работы лечебно-профилактических учреждений в целом и работы ПАО.
21. Основные принципы и методики клинико-морфологического анализа. Понятие о сличении диагнозов, варианты фактических и формальных совпадений и расхождений клинического и патологоанатомического диагноза. Причины расхождения, категории расхождения диагнозов.

22. Структура, цели, задачи, правила организации, состав и принципы работы КИЛИ, ЛКК, КЭК и КАК.
23. Основные методы вскрытия (по Шору, Абрикосову) трупов при различных общесоматических и инфекционных заболеваниях, вскрытие новорожденных и мертворожденных.
24. Специальные методы диагностики у секционного стола: проба на воздушную эмболию, проба на жировую эмболию, проба на наличие воздуха в плевральных полостях, проба на амилоид, теллуритовая проба на ишемию. Раздельное взвешивание сердца (определение желудочкового индекса).
25. Оформление протокола вскрытий, карты вскрытия, свидетельства о смерти, заключение о причине смерти.
26. Виды смерти, этапы и признаки смерти.
27. Танатогенез. Основные виды смерти и их морфологические проявления. Сердечная смерть. Мозговая смерть. Легочный механизм смерти. Почечный механизм смерти. Полиорганная недостаточность, механизмы и основные морфологические изменения.
28. Ятрогенная патология: определение, терминология, классификация, краткая характеристика различных форм. Механизмы развития медикаментозных ятрогений.
29. Осложнения реанимации и интенсивной терапии. Общая характеристика. Классификация. Травматические осложнения реанимации: механические повреждения, термические повреждения.
30. Нетравматические осложнения реанимации и интенсивной терапии.

**Темы рефератов по текущей и промежуточной аттестации по учебной дисциплине
“Патология”**

1. Терминологические особенности при трактовке осложнений лечения, врачебных ошибок, дефектов в лечении и несчастных случаев.
2. Основы танатологического анализа. Вопросы терминологии в танатологическом анализе
3. Характеристика типов терминальных состояний. Сердечный левожелудочковый тип терминального состояния.
4. Характеристика типов терминальных состояний. Сердечный правожелудочковый тип терминального состояния.
5. Понятие об основном, сопутствующем, фоновом заболевании
6. Особенности формулировки и сопоставления клинического и патологоанатомического диагноза при ишемической болезни сердца
7. Особенности формулировки и сопоставления клинического и патологоанатомического диагноза при гипертонической болезни
8. Особенности формулировки и сопоставления клинического и патологоанатомического диагноза при цереброваскулярных заболеваниях
9. Особенности формулировки и сопоставления клинического и патологоанатомического диагноза при заболеваниях органов дыхания
10. Особенности формулировки и сопоставления клинического и патологоанатомического диагноза при заболеваниях органов пищеварения.



**Федеральное государственное бюджетное образовательное
учреждение высшего образования
«Саратовский государственный медицинский университет
имени В. И. Разумовского»
Министерства здравоохранения Российской Федерации
(ФГБОУ ВО Саратовский ГМУ им. В.И.Разумовского Минздрава России)**

УТВЕРЖДАЮ
Начальник ОПКВК
ФГБОУ ВО Саратовский ГМУ им. В. И.
Разумовского Минздрава России
_____ Н.В. Щуковский
« 31 » 08 _____ 2022_ г.

**ФОНД ОЦЕНОЧНЫХ СРЕДСТВ ПРОМЕЖУТОЧНОЙ АТТЕСТАЦИИ УЧЕБНОЙ
ДИСЦИПЛИНЫ «ПАТОЛОГИЯ»
ПРОГРАММЫ ОРДИНАТУРЫ
Блок 1, базовая часть, Б1.Б.5**

**СПЕЦИАЛЬНОСТЬ
31.08.24 СУДЕБНО-ПСИХИАТРИЧЕСКАЯ ЭКСПЕРТИЗА**

ФГОС ВО утвержден приказом 1066
Министерства образования и науки РФ
от 25 августа 2014 года

Квалификация
Врач-судебно-психиатрический эксперт
Форма обучения
ОЧНАЯ


Нормативный срок освоения ОПОП – 2 года

ОДОБРЕНА

на учебно-методической конференции кафедры
патологической анатомии

Протокол от 3.06.2022 г. № 6

Заведующая кафедрой:

 _____ Г.Н. Маслякова

**Типовые тестовые задания по учебной дисциплине
«Патология»**

1. Патологоанатомическое вскрытие проводится в случае:

- А смерти во время или после хирургической операции
- Б смерти от насильственных причин или подозрении на нее
- В смерти от искусственного аборта, проведенного вне лечебного учреждения
- Г если личность умершего не установлена
- Д смерти от отравления

2. Патологоанатомическое вскрытие проводится в случае:

- А смерти беременных, рожениц, родильниц, включая последний день послеродового периода
- Б смерти от насильственных причин или подозрении на нее
- В если личность умершего не установлена
- Г смерти от искусственного аборта, проведенного вне лечебного учреждения
- Д смерти от отравления

3. Судебно-медицинское вскрытие проводится в случае:

- А смерти от искусственного аборта, проведенного вне лечебного учреждения
- Б смерти от онкологического заболевания при отсутствии гистологической верификации опухоли
- В смерти беременных, рожениц, родильниц, включая последний день послеродового периода
- Г смерти во время или после хирургической операции
- Д смерти от инфаркта миокарда

4. Согласно ст 67 ФЗ «Проведение патологоанатомических вскрытий» вскрытие может быть отменено в случае?

- А по религиозным мотивам при установленном заключительном клиническом диагнозе +
- Б прижизненном волеизъявлении самого больного в случае смерти от онкологической патологии при отсутствии гистологической верификации
- В умершего от инфекционного заболевания
- Г мертворождения
- Д умершего от анафилактического шока

5. Окончательное оформление протокола вскрытия, включая гистологические и иные исследования, врач-патологоанатом осуществляет:

- А не позднее 30 суток
- Б на 40 сутки
- В через 35 дней
- Г на 10-е сутки
- Д на 25-е сутки

6. Вскрытие по методу Шора:

- А извлечение органов шеи, грудной и брюшной полостей единым комплексом +
- Б извлечение органов тремя комплексами
- В извлечение органов поодиночке
- Г извлечение органов той системы, где локализуются наиболее выраженные поражения
- Д без извлечения органов

7. При воздушной эмболии вскрытие начинается с:

- А грудной клетки
- Б черепа
- В брюшной полости
- Г конечностей
- Д полости малого таза

8. При подозрении на тромбоемболию легочной артерии вскрытие проводится:

- А на месте без извлечения органокомплекса
- Б после вскрытия головного мозга
- В после извлечения сердца
- Г после извлечения легких

Д после извлечения органокомплекса

9. При каких случаях проводится проба на воздушную эмболию:

А при наличии катетера в правой подключичной артерии

Б при наличии послеоперационного шва на передней брюшной стенке

В при смерти от инфекционных заболеваний

Г при смерти от кровоизлияния в головной мозг

Д при смерти от инфаркта миокарда

10. Согласно ст 67 ФЗ «Проведение патологоанатомических вскрытий» вскрытие может быть отменено в случае?

А по религиозным мотивам при установленном заключительном клиническом диагнозе +

Б прижизненном волеизъявлении самого больного в случае смерти от онкологической патологии при отсутствии гистологической верификации

В умершего от инфекционного заболевания

Г мертворождения

Д умершего от анафилактического шока

11. Окончательное оформление протокола вскрытия, включая гистологические и иные исследования, врач-патологоанатом осуществляет:

А не позднее 30 суток

Б на 40 сутки

В через 35 дней

Г на 10-е сутки

Д на 25-е сутки

12. Вскрытие по методу Шора:

А извлечение органов шеи, грудной и брюшной полостей единым комплексом +

Б извлечение органов тремя комплексами

В извлечение органов поодиночке

Г извлечение органов той системы, где локализуются наиболее выраженные поражения

Д без извлечения органов

13. При воздушной эмболии вскрытие начинается с:

А грудной клетки

Б черепа

В брюшной полости

Г конечностей

Д полости малого таза

14. При подозрении на тромбоз эмболию легочной артерии вскрытие проводится:

А на месте без извлечения органокомплекса

Б после вскрытия головного мозга

В после извлечения сердца

Г после извлечения легких

Д после извлечения органокомплекса

15. При каких случаях проводится проба на воздушную эмболию:

А при наличии катетера в правой подключичной артерии

Б при наличии послеоперационного шва на передней брюшной стенке

В при смерти от инфекционных заболеваний

Г при смерти от кровоизлияния в головной мозг

Д при смерти от инфаркта миокарда

16. Какой анатомический признак подтверждает клинический диагноз «артериальная гипертензия»?

А первично-сморщенные почки

Б ожирение сердца

В гипертрофия правого желудочка

Г наличие крупнобугристых почек

Д фибринозный перикардит

17. Укажите макроскопические признаки зоны инфаркта миокарда

А неправильной формы, бледный с геморрагическим венчиком, плотной консистенции

- Б конусовидной формы, красного цвета, дряблой консистенции
- В округлой формы, красного цвета, плотной консистенции
- Г правильной формы, бледный с геморрагическим венчиком, дряблой консистенции
- Д неправильной формы, красного цвета, дряблой консистенции

18. Структура рубрики «основное заболевание» при монокаузальном генезе болезни или смерти:

- А одно основное заболевание
- Б сочетанные болезни
- В конкурирующие болезни
- Г основное и фоновое заболевания
- Д три основных заболевания

19. Структура рубрики «основное заболевание» при коморбидной патологии:

- А конкурирующие заболевания
- Б семейство болезней
- В одно основное заболевание
- Г сопутствующие заболевания
- Д полипатии

20. Характеристика понятия «конкурирующие заболевания»:

- А каждое из этих заболеваний могло привести к смерти
- Б мультикаузальный генез
- В одновременно развившиеся у пациента 3 тяжелые болезни
- Г ассоциация болезней
- Д не вызывает развитие осложнений

21. Дайте определение фонового заболевания:

- А нозологическая форма, синдром, имеющий патогенетическую связь с основным заболеванием
- Б нозологическая форма, синдром имеющий этиологическую связь с основным заболеванием
- В нозологическая форма, синдром, не имеющая этиологической, связи с основным заболеванием
- Г нозологическая форма, синдром, имеющая и этиологическую, и патогенетическую связи с основным заболеванием
- Д нозологическая форма, синдром, не имеющая патогенетической связи с основным заболеванием

22. Дайте определение сопутствующего заболевания:

- А одна или несколько нозологических единиц, не имеющие ни этиологической ни патогенетической связи с основным заболеванием и не принимающих участия в танатогенезе
- Б нозологическая форма, синдром, имеющий патогенетическую связь с основным заболеванием
- В нозологическая форма, синдром, имеющий этиологическую связь с основным заболеванием
- Г одна или несколько нозологических единиц, не имеющие ни этиологической ни патогенетической связи с основным заболеванием, но принимающая участие в танатогенезе
- Д является непосредственной причины смерти

23. Основное заболевание в случае летального исхода является:

- А первоначальной причиной смерти
- Б непосредственной причиной смерти
- В осложнением
- Г коморбидной патологией
- Д не принимает участие в танатогенезе

24. Дайте полное определение понятия осложнения основного заболевания

- А патологические процессы патогенетически и (или) этиологически связанные с основным заболеванием, утяжеляющие его течение
- Б патологические процессы, являющиеся проявлением основного заболевания
- В патологические процессы, не сыгравшие роль в танатогенезе
- Г заболевания, утяжеляющие течение болезни, но имеющие иную этиологию и патогенез
- Д патологические процессы, не связанные с основным заболеванием

25. Причиной смерти 68-летнего мужчины, страдающего сахарным диабетом II типа явилась острая сердечная недостаточность, развившаяся вследствие инфаркта миокарда (тип II) В патологоанатомическом диагнозе инфаркт миокарда указывается в рубрике:

А осложнение основного заболевания

Б основное заболевание

В сочетанное заболевание

Г сопутствующее заболевание

Д фоновое заболевание

26. Причиной смерти женщины 63 лет, страдающей атеросклерозом артерий головного мозга, аорты, гипертонической болезнью III ст., явился ишемический инфаркт (атеротромботический) лобной доли правого полушария головного мозга с развитием отека головного мозга В патологоанатомическом диагнозе атеросклероз мозговых артерий указывается в рубрике:

А основное заболевание

Б фоновое заболевание

В сочетанное заболевание

Г осложнение основного заболевания

Д сопутствующие заболевания

27. Причиной смерти мужчины 43-лет, страдающего артериальной гипертонией, явилось кровоизлияние в головной мозг с прорывом в боковые желудочки В патологоанатомическом диагнозе артериальная гипертония указывается в рубрике:

А фоновое заболевание

Б основное заболевание

В сочетанное заболевание

Г сопутствующее заболевание

Д осложнение основного заболевания

28. Причиной смерти 58-летнего мужчины, страдающего алкогольной энцефалопатией, хроническим атрофическим гастритом, жировым гепатозом, хроническим индуративным панкреатитом, явился отек головного мозга с дислокацией его ствола В патологоанатомическом диагнозе хроническая алкогольная интоксикация указывается в рубрике:

А основное заболевание

Б фоновое заболевание

В сочетанное заболевание

Г сопутствующие заболевания

Д осложнение основного заболевания

29. Причиной смерти больного 48-лет, страдающего от циркулярного рака сигмовидной кишки, крупноочаговым (постинфарктным) кардиосклерозом задней стенки левого желудочка, явилась острая сердечная недостаточность, развившаяся в результате инфаркта миокарда 2 типа в задней стенке левого желудочка В патологоанатомическом диагнозе циркулярный рак сигмовидной кишки указывается в рубрике

А основное заболевание

Б фоновое заболевание

В сочетанное заболевание

Г сопутствующие заболевания

Д осложнение основного заболевания

30. Диагностическая ошибка допущена на доклиническом этапе, а из-за тяжести состояния в стационаре клинический диагноз был поставлен неправильно. Какая категория расхождения имеет место:

А 1-я категория

Б 2-я категория

В по этиологии

Г 3-я категория

Д по нозологии

31. Какая из перечисленных причин является объективной при оценке расхождения диагнозов:

- А тяжелое состояние больного, препятствующее обследованию
- Б недостаточная подготовка врача
- В отсутствие консультаций
- Г недоучет клинических данных
- Д недоучет данных анамнеза

32. В клинике у больного не было распознано желудочное кровотечение при обострении язвенной болезни. Желудочное кровотечение было распознано как легочное. Больной не был оперирован. Укажите категорию расхождения:

- А III категория
- Б II категория
- В по нозологии
- Г по этиологии
- Д I категория

33. Сколько категорий имеет ятрогенная патология:

- А три
- Б одну
- В две
- Г четыре
- Д пять

34. Лечебные контрольные комиссии назначаются:

- А главным врачом
- Б лечащим врачом
- В заведующим клиническим отделением
- Г патологоанатомом
- Д заведующим патологоанатомическим отделением

35. В свидетельстве записано одно состояние. Оно должно быть записано в:

- А строке а)
- Б строке б)
- В строке в)
- Г строке г)
- Д в пункте II

36. Больной страдал хронической алкогольной интоксикацией и скончался от алкогольной болезни печени. В качестве какого заболевания или состояния в свидетельстве должна быть записана хроническая алкогольная интоксикация:

- А фонового заболевания
- Б промежуточного состояния
- В сочетанного заболевания
- Г конкурирующего заболевания
- Д сопутствующего заболевания

37. Оперативные пособия записываются только:

- А в ч II
- Б в строке а)
- В в строке в)
- Г в строке б)
- Д в строке г)

38. В свидетельстве заполнены три строки. Должен быть следующий порядок записи:

- А непосредственная причина смерти, промежуточное состояние, первоначальная причина смерти
- Б основное заболевание, промежуточное состояние, непосредственная причина смерти
- В промежуточное состояние, непосредственная причина смерти, первоначальная причина смерти
- Г непосредственная причина смерти, первоначальная причина смерти, промежуточное состояние

Д промежуточное состояние, первоначальная причина смерти, непосредственная причина смерти

39. Назовите первоначальную причину при смерти от уремии на почве первично-сморщенной почки:

- А гипертоническая болезнь
- Б атеросклероз почечных артерий
- В хронический гломерулонефрит
- Г хронический пиелонефрит
- Д острый пиелонефрит

40. К ятрогенной патологии не относится:

- А крапивница, при самостоятельном приеме анальгетиков
- Б осложнения аппендэктомии
- В информация врача
- Г осложнения при прививке от гриппа
- Д осложнения при постановке инъекций

41. Больной умер во время проведения наркоза. В каком разделе диагноза следует указать смерть во время наркоза:

- А в качестве основного заболевания
- Б в качестве фонового заболевания
- В в качестве сопутствующей патологии
- Г в качестве осложнения основного заболевания
- Д в качестве сочетанного заболевания

42. Больной умер от анафилактического шока. В каком разделе диагноза следует указать анафилактический шок:

- А в качестве основного заболевания
- Б в качестве фонового заболевания
- В в качестве сопутствующей патологии
- Г в качестве осложнения основного заболевания
- Д в качестве сочетанного заболевания

43. К болезням оживленного организма не относят:

- А респираторный дистресс-синдром
- Б postanоксическую энцефалопатию
- В кардиопульмональный синдром
- Г гастроэнтеральный синдром
- Д печеночно-почечный синдром

44. У пациента при проведении реанимационных мероприятий диагностирован перелом ребер и грудины. При проведении какого вида реанимационных мероприятий это чаще наблюдается:

- А проведение непрямого массажа сердца +
- Б искусственная вентиляция легких
- В проведение трахеостомии
- Г кардиостимуляция
- Д интубация трахеи

45. К травматическим осложнениям катетеризации подключичной вены не относится:

- А развитие гнойного тромбоза
- Б перфорация вены с развитием гематомы мягких тканей
- В повреждение трехстворчатого клапана
- Г выход катетера в плевральную полость
- Д повреждение купола плевры

46. При вскрытии трупа обнаружены признаки внутрисосудистого гемолиза эритроцитов: «лаковая кровь», прокрашивание гемоглобином интимы аорты и ее ветвей, гемолитическая желтуха, признаки некротического нефроза - «шоковая почка». Какой вид патологии наиболее вероятен?

- А посттрасфузионный коллапс при переливании несовместимой крови
- Б эмболический синдром

- В анафилактический шок
- Г синдром избыточной инфузии
- Д тромбоз эмболический синдром

47. При гистологическом исследовании секционного материала обнаружены признаки спазма сосудов микроциркуляторного русла и мелких бронхов, «шоковая почка», «шоковое» легкое. Какой вид патологии наиболее вероятен:

- А анафилактический шок
- Б синдром избыточной инфузии
- В эмболический синдром
- Г посттрасфузионный коллапс при переливании несовместимой крови
- Д тромбоз эмболический синдром

48. У пациента при правильном и своевременном лечении основного заболевания развилась аномальная реакция на антибиотики в виде псевдомембранозного колита с перфорацией стенки кишки и развитием перитонита, явившегося непосредственной причиной смерти. Укажите место псевдомембранозного колита в структуре диагноза:

- А конкурирующего заболевания
- Б основного заболевания
- В осложнения
- Г сопутствующего заболевания
- Д сочетанные заболевания

49. У больного умершего от трансмурального инфаркта миокарда (1 тип на вскрытии) была диагностирована перфорация правой подключичной вены с развитием гематомы мягких тканей. Укажите место данной ятрогенной патологии в структуре диагноза:

- А осложнения реанимации и интенсивной терапии
- Б основного заболевания
- В сочетанного заболевания
- Г осложнения
- Д фоновое заболевание

50. У пациента при правильном и своевременном лечении основного заболевания развилась аномальная реакция на антибиотики в виде псевдомембранозного колита с перфорацией стенки кишки и развитием перитонита, явившегося непосредственной причиной смерти. Укажите место псевдомембранозного колита в структуре диагноза:

- А конкурирующего заболевания
- Б основного заболевания
- В осложнения
- Г сопутствующего заболевания
- Д фоновое заболевание

Типовые ситуационные задачи по учебной дисциплине «Патология»

Задача 1.

У мальчика 15 лет отмечается увеличение правой грудной железы, безболезненно при пальпации, уплотнена, воспалительные изменения отсутствуют. Слабые признаки феминизации. После хирургического лечения макроскопически: железа уплотнена, разделена плотными прослойками соединительной ткани на крупные дольки, единичные кисты. Микроскопически: железы с кистозным перерождением, в некоторых отмечаются участки пролиферации эпителия желез с массивными разрастаниями соединительной ткани вокруг железистых структур.

Вопросы:

1. Как называется данное заболевание?

2. К какой группе заболеваний относится данное заболевание?
3. Каковы возможные причины?
4. Какую систему и органы необходимо исследовать дополнительно у данного больного?
5. Какова функция яичек?

Задача 2.

Мужчина 35 лет. При проводниковой анестезии лидокаином во время рассечения уздечки полового члена почувствовал недомогание, сердцебиение, затруднение дыхания, головокружение, резкую слабость, холодный липкий пот. Зафиксировано резкое падение артериального давления, тахикардия. Через 45 минут наступила смерть. Кожные покровы и слизистые оболочки бледные. Печень, миокард полнокровные, селезенка малокровна, почки с бледной корой и синюшно-красными пирамидами. В полостях сердца и в просвете сосудов отсутствует кровь. В слизистых оболочках - точечные кровоизлияния. Легкие увеличены в объеме, тяжелые, с поверхности разреза в большом количестве стекает прозрачная жидкость, в верхних долях - слабо пенящаяся. **Объясните механизм развития смертельного осложнения и сформулируйте диагноз**

Задача 3.

Больной 44 лет находился в стационаре с целью подбора и коррекции терапии с диагнозом: Фиброзно-кавернозный туберкулёз верхней доли правого легкого. МБТ +. Фаза прогрессирования. Назначено внутривенное введение препарата Тубазид. Во время инфузии больной почувствовал резкую слабость, интенсивную головную боль, головокружение, тошноту, чувство затруднения дыхания. На фоне нарастания симптомов больной потерял сознание. При осмотре: кожные покровы бледные, покрыты холодным липким потом, тоны сердца приглушены, пульс нитевидный. Несмотря на проведенные реанимационные мероприятия, констатирована смерть. На вскрытии: легкие увеличенные, тяжелые, на разрезе бледные, серо-розовые, консистенция тестоватая, при надавливании на ткань легкого остается ямка. Поверхность разреза влажная, с нее свободно стекает светлая пенящая жидкость. В верхней доле правого легкого определяются каверны с плотной гиалинизированной стенкой, разделенные между собой септами. Полости сердца и крупных сосудов пусты, в остальных сосудах кровь находится в жидком состоянии. В почках: макроскопически корковый слой увеличен в объеме, бледный, отечный, отграничен от пирамид, имеющих буровато-красный цвет. Печень на разрезе имеет вид желтой мраморной крошки. В желудке содержимое по типу «кофейной гущи», на поверхности слизистой множество мелких изъязвлений и эрозий. Подобные изменения наблюдаются и в слизистой оболочке кишечника.

Задача 4.

На аутопсии трупа новорожденного ребенка, погибшего при явлениях кишечной непроходимости, в кишечнике отмечается сгущение каловых масс с развитием копростазы, перфорации и калового перитонита. Поджелудочная железа уплотнена с мелкими кистами на поверхности разреза. Гистологически: железистая паренхима атрофична с диффузным фиброзом и кистозным расширением протоков и ацинусов. В легких – очаги обтурационных ателектазов, просветы бронхов заполнены густой слизью.

Вопросы:

1. Какое заболевание послужило причиной смерти ребенка?
2. Какая форма заболевания?

3. Что лежит в основе этого заболевания? По какому типу оно наследуется?
4. Патологией какого периода является данный синдром?

Задача 5.

Больной К. , 17 лет, оперирован по поводу септического эндокардита аортального клапана. Общая продолжительность операции протезирования аортального клапана дисковым протезом – 6 ч 40 минут. В реанимационное отделение больной поступил с продленной ИВЛ, без сознания. Через 4 часа у больного возникло двигательное возбуждение, клонико-тонические судороги. АД 250-280 мм.рт.ст. Гипертермия. На этом фоне через трое суток после операции у больного произошла остановка сердечной деятельности.

На вскрытии: твердая мозговая оболочка несколько напряжена, борозды сглажены, извилины утолщены. На основании мозжечка имеется борозда от вклинения в большое затылочное отверстие. На разрезе в области варолиевого моста и ножек моста – очаг ишемического размягчения диаметром 1,5 см. При гистологическом исследовании стволовых отделов головного мозга в артериях обнаружены тромботические массы.

Вопросы: проведите клинико-анатомический анализ данного случая и определите генез ишемического размягчения в области варолиевого моста.

Задача 6

Ребенок в возрасте 2 лет 1 мес. от молодых, практически здоровых родителей. Родился доношенным в срок. После рождения частые заболевания пневмонией и ОРЗ. Несмотря на активное лечение, кашель с обильным выделением вязкой мокроты и субфебрильная температура. Направлен на секцию с клиническим диагнозом: Хроническая пневмония. Дыхательная недостаточность III степени. Состояние после реанимации и трахеостомии. На секции. Ребенок пониженного питания. В трахеостома, в которую вставлена трубка. Кожные покровы и видимые слизистые синюшного цвета. Головной мозг набухший, с четкой странгуляционной бороздой вокруг миндалин мозжечка. На разрезе - синюшного вида с темно красными точками и полосками, снимающимися при поглаживании ножом. Мышца сердца дрябловатой консистенции. Толщина стенки левого желудочка 1 см, правого - 0,4 см. В просветах трахеи и бронхов слизисто-гнойные вязкие массы. Слизистая оболочка трахеи и бронхов тусклая, с точечными кровоизлияниями. Легкие неоднородной консистенции, задненижние отделы плотноватые, краевые сегменты воздушные серовато-розового цвета. Легкие на разрезе темно-красного цвета, тусклые, с наличием мелких гнойных полостей. При надавливании и бронхов и бронхиол выделяются серовато-белые слизисто-гнойные пробки. Просветы бронхов имеют мешотчатые и цилиндрически! расширения, заполненные вязким сливкообразным гноем. Печень плотноватой консистенции, желтовато-коричневого цвета. В желчном пузыре вязкая слизь. Поджелудочная железа дольчатая, плотноватой консистенции, серовато- беловатого цвета. Почки, селезенка, эндокринные железы без видимой патологии. При гистологическом исследовании: В миокарде явления зернистой дистрофии миоцитов. В почках - полнокровие, зернистая дистрофия эпителия извилистых канальцев. Поджелудочная железа - протоки значительно расширены и заполнены гомогенным белковым секретом, вокруг расширенных протоков определяется разрастание соединительной ткани. Паренхима ее без патологии. Островковый аппарат сохранен. В легких - просветы бронхов расширены, заполнены гнойным экссудатом, стенки их густо инфильтрированы лейкоцитами, лимфоцитами. На отдельных участках стенки бронхов разрушены и воспалительный экссудат распространяется на легочную ткань, где просветы альвеол заполнены

лейкоцитарным экссудатом. В отдельных участках легочная ткань подверглась расплавлению с образованием гнойников. В печени -жировая дистрофия гепатоцитов.

Написать

- 1) Патологоанатомический диагноз.
- 2) Клинико-анатомический эпикриз:
- 3) Провести сличение диагнозов,
- 4) При расхождении отметить, чем оно обусловлено.
- 5) Заполнить свидетельство о смерти:

Задача 7

У больного пороком сердца (недостаточность митрального клапана) выявлено резкое увеличение размеров и массы сердца (900 г), толщина стенки левого желудочка 1,9 см. Легкие плотные, бурого цвета. Печень на разрезе напоминает рисунок мускатного ореха.

Вопросы:

1. Какой общепатологический процесс в сердце? Его разновидность?
2. Каков морфологический субстрат увеличения размеров сердца?
3. Какой общепатологический процесс в печени?
4. Как называется такое легкое? Чем обуславливается его консистенция?
5. Какой пигмент придает легким бурый цвет? К какой группе он относится?

Задача 8

Больной 44 лет находился в стационаре с целью подбора и коррекции терапии с диагнозом: Посттравматический гонит левого коленного сустава. Назначено внутривенное введение антибактериального препарата. Во время инфузии больной почувствовал резкую слабость, интенсивную головную боль, головокружение, тошноту, чувство затруднения дыхания. На фоне нарастания симптомов больной потерял сознание. При осмотре: кожные покровы бледные, покрыты холодным липким потом, тоны сердца приглушены, пульс нитевидный. Несмотря на проведенные реанимационные мероприятия, констатирована смерть.

На вскрытии: легкие увеличенные, тяжелые, на разрезе бледные, серо-розовые, консистенция тестоватая, при надавливании на ткань легкого остается ямка. Поверхность разреза влажная, с нее свободно стекает светлая пенящая жидкость. Полости сердца и крупных сосудов пусты, в остальных сосудах кровь находится в жидком состоянии. В почках: макроскопически корковый слой увеличен в объеме, бледный, отечный, отграничен от пирамид, имеющих буровато-красный цвет. Печень на разрезе имеет вид желтой мраморной крошки. В желудке содержимое по типу «кофейной гущи», на поверхности слизистой множество мелких изъязвлений и эрозий. Подобные изменения наблюдаются и в слизистой оболочке кишечника.

Сформулируйте диагноз и оформите медицинское свидетельство о смерти

Задача 9

Больная, 68 лет.

Клинический диагноз.

Основное заболевание: Редививирующий инфаркт миокарда задней стенки левого желудочка. Атеросклероз коронарных артерий сердца.

Фоновое заболевание: Гипертоническая болезнь III стадия.

Осложнения: Хроническая сердечная недостаточность. Отек легких.

Сопутствующая патология: Миома матки. Старческая эмфизема легких.

Холецистэктомия (в году).

Патологоанатомический диагноз.

Основное заболевание: Редививирующий инфаркт миокарда (I тип) свежие (давность около 4 суток) и организующиеся очаги некроза (давность около 21 суток) в области задней стенки и задней сосочковой мышцы левого желудочка и межжелудочковой перегородки (размеры очагов некроза (2×2 см и 1,5×2,5 см).

Стенозирующий атеросклероз коронарных артерий сердца (II степень, III стадия, стеноз до 60% и осложненные с изъязвлением и кровоизлиянием атеросклеротические бляшки в левой коронарной артерии).

Фоновое заболевание: Гипертоническая болезнь: концентрическая гипертрофия миокарда (масса сердца 640 гр, толщина стенки левого желудочка 2,4, правого 0,3), артериосклеротический нефросклероз.

Осложнения: Хроническое общее венозное полнокровие: мускатная печень, цианотическая индурация почек, селезенки. Двусторонняя очаговая сливная пневмония в VI-X сегментах легких с абсцедированием (бактериологически пневмококк).

Сопутствующая патология: Миома матки. Старческая эмфизема легких.

Холецистэктомия (в году).

1 Проведите сопоставление клинического и патологоанатомического диагнозов.

2 Напишите врачебное свидетельство о смерти.

Задача 10

Больная, 70 лет.

Клинический диагноз.

Основное заболевание: Желчнокаменная болезнь. Холецистэктомия по поводу калькулезного холецистита (дата...). Камни общего желчного протока.

Фоновое заболевание: Ожирение III ст.

Осложнения: Подпеченочная желтуха. Гнойный холангит, абсцессы печени.

Печеночно-почечная недостаточность.

Сопутствующая патология:

Ампутация матки по поводу фибромиомы (в.....году).

Патологоанатомический диагноз.

Основное заболевание:

Умереннодифференцированная аденокарцинома головки поджелудочной железы с прорастанием опухоли в общий желчный проток. Подпеченочная желтуха.

Фоновое заболевание: Ожирение III ст.

Осложнения: Гнойный холангит, множественные абсцессы печени. Печеночно-почечная недостаточность: печеночная энцефалопатия, петехиальная экзантема, уремический эрозивно-язвенный пангастрит, фибринозный энтероколит, фибринозный перикардит.

Сопутствующая патология: Ампутация матки по поводу субмукозной фибромиомы (в.....году).

Атеросклероз аорты (III степень, IV стадия). Атеросклероз коронарных артерий сердца (II степень, II стадия, стеноз преимущественно левой огибающей артерии до 20%). Атеросклероз артерий головного мозга (II степень, III стадия, стеноз до 40 % левой средней мозговой артерии).

Диффузный мелкоочаговый кардиосклероз.

1 Проведите сопоставление клинического и патологоанатомического диагнозов.

2 Напишите врачебное свидетельство о смерти.

Задача 11

У больного А в результате дорожно-транспортного происшествия и травмы коленного сустава, возникли интенсивные боли в области коленного сустава, гиперемия, отек. В стационаре диагностирован посттравматический левосторонний гнойный гонит. Для определения дальнейшей тактики лечения и с целью визуализации полости сустава назначена артроскопия левого коленного сустава. Во время наркоза с применением фторотана у больного отмечалось резкое падение артериального давления, остановка сердечной деятельности. Начаты реанимационные мероприятия. В связи с неэффективностью проводимых реанимационных мероприятий (закрытый массаж сердца), решено провести открытый массаж сердца с торакотомией V ребра слева и вскрытием перикарда. Однако данная процедура не дала эффекта, констатирована смерть.

На вскрытии: в плевральные полости, а также в полости перикарда скопление крови. Под эпикардом и в толще обоих желудочков миокарда массивные кровоизлияния.

Сформулируйте диагноз и оформите медицинское свидетельство о смерти.

Задача 12

Больной К., 48 лет, поступил в стационар для планового оперативного лечения пилоростеноза в результате хронической язвенной болезни. Предоперационный период без

особенностей. Состояние удовлетворительное, АД 110/70 мм рт.ст. ЧСС 98 в мин. Через 3-4 мин. после начала операции зарегистрировано снижение сатурации кислорода до 50%, отмечается появление темной крови. В течение 20 мин гипоксия нарастает, снижается АД и развивается остановка сердечной деятельности. Реанимационные мероприятия без эффекта.

На вскрытии: эндотрахеальная трубка расположена в просвете пищевода. Линейные разрывы пищевода и острое расширение желудка.

Легкие тяжелые, консистенция тестоватая, при надавливании на ткань легкого остается ямка. Под плеврой обширные участки западения дряблой консистенции. Поверхность разреза влажная, с нее свободно стекает светлая пенная жидкость.

Множественные мелкоточечные кровоизлияния перикарда. Миокард без особенностей.

В веществе головного мозга множественные мелкие очаги некроза в коре и подкорковых ядрах больших полушарий головного мозга.

Сформулируйте диагноз и оформите медицинское свидетельство о смерти

Задача 13

Беременная на сроке 39 недель поступила в стационар для планового родоразрешения путем кесарева сечения в связи с клинически узким тазом. Предоперационный период без особенностей. Состояние удовлетворительное, АД 110/70 мм рт.ст. ЧСС 98 в мин. В связи с невозможностью проведения регионарной анестезии беременной рекомендовано оперативное вмешательство под эндотрахеальным наркозом. Через 3-4 мин. после начала операции зарегистрировано снижение сатурации кислорода до 70%, отмечается появление темной крови. В течение 20 мин гипоксия нарастает, снижается АД и развивается остановка сердечной деятельности. Реанимационные мероприятия без эффекта.

На вскрытии: эндотрахеальная трубка расположена в просвете пищевода. Линейные разрывы пищевода и острое расширение желудка.

Легкие тяжелые, консистенция тестоватая, при надавливании на ткань легкого остается ямка. Под плеврой обширные участки западения дряблой консистенции. Поверхность разреза влажная, с нее свободно стекает светлая пенная жидкость.

Множественные мелкоточечные кровоизлияния перикарда. Миокард без особенностей.

В веществе головного мозга множественные мелкие очаги некроза в коре и подкорковых ядрах больших полушарий головного мозга.

В полости матки - мертвый плод.

Сформулируйте диагноз и оформите медицинское свидетельство о смерти

Задача 14

Больная, 75 лет.

Клинический диагноз:

Основное заболевание: Крупноочаговый кардиосклероз задней стенки левого желудочка.

Стенозирующий атеросклероз коронарных артерий сердца. Атеросклероз аорты, церебральных артерий.

Фоновое заболевание: Гипертоническая болезнь III ст.: эксцентрическая гипертрофия миокарда, артериолосклеротический нефросклероз.

Осложнения основного заболевания: Хроническая недостаточность. Отек легких и головного мозга.

Патологоанатомический диагноз.

Основное заболевание: Крупноочаговый (постинфарктный) кардиосклероз задней стенки левого желудочка (размеры рубца 3,4x4,5см). Стенозирующий атеросклероз коронарных артерий сердца (II степень, II стадия, стеноз преимущественно левой огибающей артерии до 60%).

Фоновое заболевание: Гипертоническая болезнь III ст.: эксцентрическая гипертрофия миокарда (масса сердца 390 г, толщина стенки левого желудочка 1,7 см, правого 0,2 см), артериолосклеротический нефросклероз.

Осложнения основного заболевания: Хроническое общее венозное полнокровие: бурая индурация легких, мускатная печень, цианотическая индурация почек, селезенки, двусторонний гидроторакс (по 300 мл светлой прозрачной жидкости). Отек легких и головного мозга.

Сопутствующее заболевание: Атеросклероз аорты, церебральных артерий. Старческая эмфизема легких, диффузный сетчатый пневмосклероз.

1 Проведите сопоставление клинического и патологоанатомического диагнозов.

2 Напишите врачебное свидетельство о смерти.

Задача 15

Больной, 56 лет.

Клинический диагноз.

Основное заболевание: Умереннодифференцированная аденокарцинома (протокол биопсийного исследования № ... от ...) антрального отдела желудка с метастазами в регионарные лимфатические узлы, печень, поджелудочную железу. Кахексия. Конкурирующее заболевание: ревматический порок митрального клапана с преобладанием стеноза левого атриовентрикулярного отверстия.

Осложнения: Мерцательная аритмия. Сердечно-сосудистая недостаточность стадии III Б. Двусторонняя очаговая пневмония. Сопутствующая патология: правосторонняя паховая грыжа.

Патологоанатомический диагноз.

Основное заболевание: Умереннодифференцированная аденокарцинома тела желудка с метастазами в лимфатические узлы малого и большого сальника, в поджелудочную железу и печень.

Конкурирующее заболевание: ревматический порок сердца: склероз, деформация, сращение створок митрального клапана с развитием стеноза левого атриовентрикулярного отверстия, утолщение и укорочение хорд.

Осложнение: хроническое венозное полнокровие внутренних органов: бурая индурация легких, мулосклеротическая печень, цианотическая индурация почек и селезенки, асцит (700 мл.).

Двусторонняя полисегментарная пневмония. Кахексия.

Сопутствующее заболевание: правосторонняя паховая грыжа.

1 Проведите сопоставление клинического и патологоанатомического диагнозов.

2 Напишите врачебное свидетельство о смерти.

Задача 16

Больная, 66 лет.

Клинический диагноз

Основное заболевание: Инвазивный неспецифический рак правой молочной G3 (протокол гистологического исследования (T4N2M1). Метастазы в подмышечные лимфоузлы, лимфоузлы средостения, легкие. Лучевая и химиотерапия (препарат..., доза..., дата...).

Сочетанное заболевание: Хронический двусторонний пиелонефрит в стадии

Фоновое заболевание: Сахарный диабет 2-го типа, декомпенсированный (биохимия крови... дата).

Осложнения: Двусторонняя очаговая сливная пневмония в VI-X сегментах легких (бактериологически пневмококк).

Сопутствующая патология: субмукозная фибромиома матки.

Патологоанатомический диагноз

Основное заболевание: Инвазивный неспецифический рак правой молочной G3 (протокол гистологического исследования (T4N2M1). Метастазы в подмышечные лимфоузлы, лимфоузлы средостения, легкие. Лучевая и химиотерапия (препарат..., доза..., дата...).

Сочетанное заболевание: Сахарный диабет 2-го типа, декомпенсированный (биохимия крови... дата). Атрофия и липоматоз поджелудочной железы, диабетическая микроангиопатия (очаговый гломерулосклероз).

Осложнения: Двусторонняя очаговая сливная пневмония в VI-X сегментах легких (бактериологически пневмококк).

Сопутствующая патология: субмукозная фибромиома матки. Хронический двусторонний пиелонефрит без обострения. Атеросклероз аорты (II степень, III стадия), атеросклероз артерий головного мозга (II степень, II стадия).

- 1 Проведите сопоставление клинического и патологоанатомического
- 2 Напишите врачебное свидетельство о смерти.

Задача 17

У больного 56 лет, страдавшего ахалазией кардиальной части пищевода, при проведении технически правильно выполненного и показанного бужирования пищевода произошло повреждение и разрыв стенки пищевода в участке воспаления, что осложнилось периезофагитом и правосторонним плевритом. В этой связи ему произведена операция резекции нижней трети пищевода с формированием слева внутриплеврального эзофагогастроанастомоза. Послеоперационный период осложнился развитием левостороннего плеврита. На 11-е сутки после операции у больного внезапно возникла остановка речевой деятельности. Реанимационные мероприятия успеха не имели. На вскрытии: в левой плевральной области мутноватая жидкость с хлопьями фибрина объемом 2100 мл. Плевра покрыта фибринозными наложениями. Левое легкое коллабировано.

Вопросы:

1. Что явилось непосредственной причиной смерти больного?
2. Сформулируйте диагноз

Задача 18

Больной К., 48 лет, поступил в стационар для планового оперативного лечения пилоростеноза в результате хронической язвенной болезни. Предоперационный период без особенностей. Состояние удовлетворительное, АД 110/70 мм рт.ст. ЧСС 98 в мин. Через 3-4 мин. после начала операции зарегистрировано снижение сатурации кислорода до 50%, отмечается появление темной крови. В течение 20 мин гипоксия нарастает, снижается АД и развивается остановка сердечной деятельности. Реанимационные мероприятия без эффекта.

На вскрытии: эндотрахеальная трубка расположена в просвете пищевода. Линейные разрывы пищевода и острое расширение желудка.

Легкие тяжелые, консистенция тестоватая, при надавливании на ткань легкого остается ямка. Под плеврой обширные участки западения дряблой консистенции. Поверхность разреза влажная, с нее свободно стекает светлая пенная жидкость.

Множественные мелкоочечные кровоизлияния перикарда. Миокард без особенностей.

В веществе головного мозга множественные мелкие очаги некроза в коре и подкорковых ядрах больших полушарий головного мозга.

Сформулируйте диагноз и оформите медицинское свидетельство о смерти

Задача 19

Больной 44 лет находился в стационаре с целью подбора и коррекции терапии с диагнозом: Посттравматический гонит левого коленного сустава. Назначено внутривенное введение антибактериального препарата. Во время инфузии больной почувствовал резкую слабость, интенсивную головную боль, головокружение, тошноту, чувство затруднения дыхания. На фоне нарастания симптомов больной потерял сознание. При осмотре: кожные покровы бледные, покрыты холодным липким потом, тоны сердца приглушены, пульс нитевидный. Несмотря на проведенные реанимационные мероприятия, констатирована смерть.

На вскрытии: легкие увеличенные, тяжелые, на разрезе бледные, серо-розовые, консистенция тестоватая, при надавливании на ткань легкого остается ямка. Поверхность разреза влажная, с нее свободно стекает светлая пенная жидкость. Полости сердца и крупных сосудов пусты, в остальных сосудах кровь находится в жидком состоянии. В почках: макроскопически корковый слой увеличен в объеме, бледный, отечный, отграничен от пирамид, имеющих буровато-красный цвет. Печень на разрезе имеет вид желтой мраморной крошки. В желудке содержимое по типу «кофейной гущи», на поверхности слизистой множество мелких изъязвлений и эрозий. Подобные изменения наблюдаются и в слизистой оболочке кишечника.

Сформулируйте диагноз и оформите медицинское свидетельство о смерти

Задача 20

Больная 35 лет. При косметологической процедуре с введением препарата на основе ботулотоксина почувствовала недомогание, сердцебиение, затруднение дыхания, головокружение, резкую слабость, холодный липкий пот. Зафиксировано резкое падение артериального давления, тахикардия. Через 45 минут наступила смерть. Кожные покровы и

слизистые оболочки бледные. Печень, миокард полнокровные, селезенка малокровна, почки с бледной корой и синюшно-красными пирамидами. В полостях сердца и в просвете сосудов отсутствует кровь. В слизистых оболочках - точечные кровоизлияния. Легкие увеличены в объеме, тяжелые, с поверхности разреза в большом количестве стекает прозрачная жидкость, в верхних долях - слабо пенящаяся.

Объясните механизм развития смертельного осложнения и сформулируйте диагноз

Типовые вопросы по учебной дисциплине «Патология»

1. Методы исследования патологической анатомии.
2. Значение и роль патологоанатомической службы в системе здравоохранения. Основные виды учетной документации в ПАО.
3. Основные направления работы и принципы деятельности архива ПАО. Правила выдачи архивного материала.
4. Основные приказы и руководства деятельности патологоанатомических отделений и патогистологических лабораторий Российской Федерации.
5. Положения о вскрытиях и их отмене.
6. Понятие о врачебном свидетельстве о смерти, правила заполнения. Правила оформления медицинской документации в случае смерти в стационаре и на дому.
7. Понятие диагноза в патологоанатомической практике. Правила постановки диагноза.
8. Дайте определение основного заболевания. Пример.
9. Что такое осложнение? Пример.
10. Определение сопутствующего заболевания. Пример.
11. Дайте определение фонового заболевания. Пример.
12. Понятие о сочетанных заболеваниях. Пример.
13. Понятие о конкурирующих заболеваниях. Пример.
14. Какие случаи считают расхождением клинического и патологоанатомического диагнозов по основному заболеванию? Перечислите причины, и источники расхождений диагнозов.
15. Что понимают под непосредственной причиной смерти больного?
16. Перечислите основные признаки биологической смерти.
17. Ошибки диагностики, оценка их на клинико-патологоанатомических конференциях.
18. Биопсии. Виды биопсий, правила взятия, вырезки, морфологического анализа, описания и методики обработки материала.
19. МКБ 10 пересмотра, общая характеристика, структура, принципы построения. Правила и цель кодировки заболеваний (диагноза).
20. Категории сложности вскрытий и биопсий, оценка эффективности работы лечебно-профилактических учреждений в целом и работы ПАО.
21. Основные принципы и методики клинико-морфологического анализа. Понятие о сличении диагнозов, варианты фактических и формальных совпадений и расхождений клинического и патологоанатомического диагноза. Причины расхождения, категории расхождения диагнозов.

22. Структура, цели, задачи, правила организации, состав и принципы работы КИЛИ, ЛКК, КЭК и КАК.
23. Основные методы вскрытия (по Шору, Абрикосову) трупов при различных общесоматических и инфекционных заболеваниях, вскрытие новорожденных и мертворожденных.
24. Специальные методы диагностики у секционного стола: проба на воздушную эмболию, проба на жировую эмболию, проба на наличие воздуха в плевральных полостях, проба на амилоид, теллуритовая проба на ишемию. Раздельное взвешивание сердца (определение желудочкового индекса).
25. Оформление протокола вскрытий, карты вскрытия, свидетельства о смерти, заключение о причине смерти.
26. Виды смерти, этапы и признаки смерти.
27. Танатогенез. Основные виды смерти и их морфологические проявления. Сердечная смерть. Мозговая смерть. Легочный механизм смерти. Почечный механизм смерти. Полиорганная недостаточность, механизмы и основные морфологические изменения.
28. Ятрогенная патология: определение, терминология, классификация, краткая характеристика различных форм. Механизмы развития медикаментозных ятрогений.
29. Осложнения реанимации и интенсивной терапии. Общая характеристика. Классификация. Травматические осложнения реанимации: механические повреждения, термические повреждения.
30. Нетравматические осложнения реанимации и интенсивной терапии.

**Темы рефератов по текущей и промежуточной аттестации по учебной дисциплине
“Патология”**

1. Терминологические особенности при трактовке осложнений лечения, врачебных ошибок, дефектов в лечении и несчастных случаев.
2. Основы танатологического анализа. Вопросы терминологии в танатологическом анализе
3. Характеристика типов терминальных состояний. Сердечный левожелудочковый тип терминального состояния.
4. Характеристика типов терминальных состояний. Сердечный правожелудочковый тип терминального состояния.
5. Понятие об основном, сопутствующем, фоновом заболевании
6. Особенности формулировки и сопоставления клинического и патологоанатомического диагноза при ишемической болезни сердца
7. Особенности формулировки и сопоставления клинического и патологоанатомического диагноза при гипертонической болезни
8. Особенности формулировки и сопоставления клинического и патологоанатомического диагноза при цереброваскулярных заболеваниях
9. Особенности формулировки и сопоставления клинического и патологоанатомического диагноза при заболеваниях органов дыхания
10. Особенности формулировки и сопоставления клинического и патологоанатомического диагноза при заболеваниях органов пищеварения.